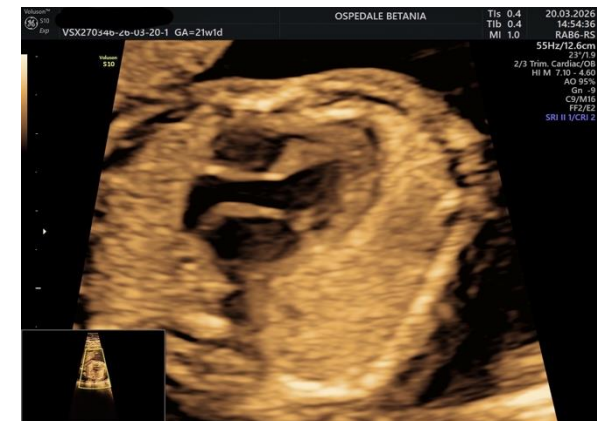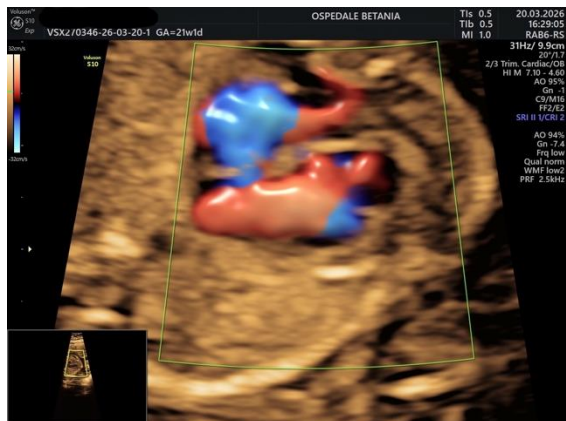
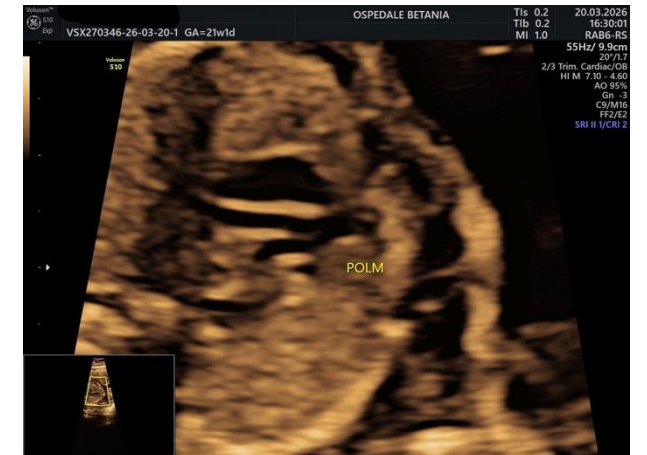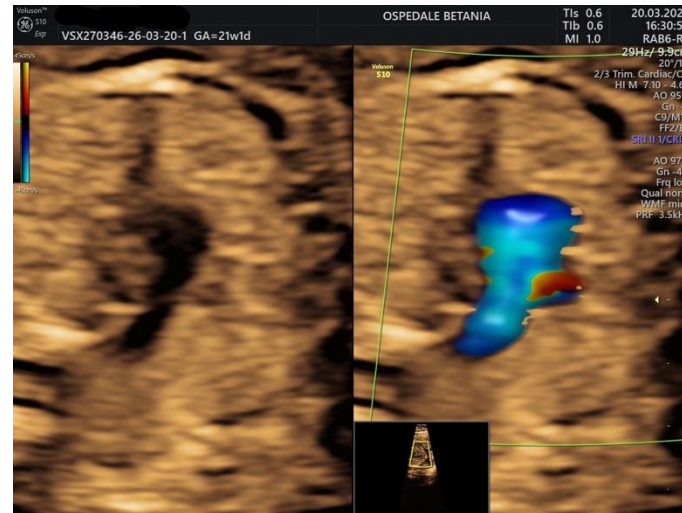


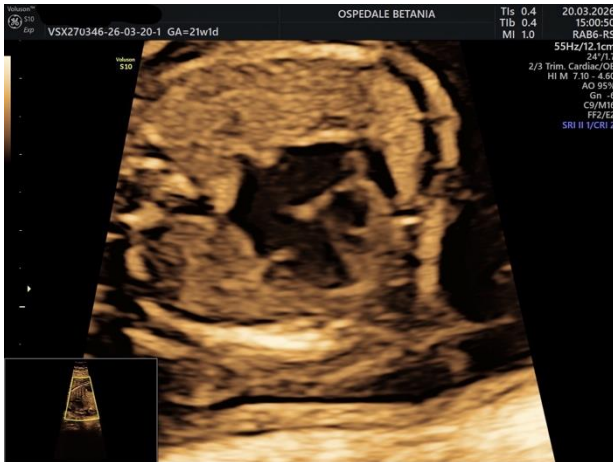- **G1, 21+1 settimane**
- 16 anni. Sovrappeso. Gravidanza spontanea.
  - **NIPT basso rischio (FF 9%).**
- **Screening II trimestre:** anomalia cardiaca; idronefrosi monolaterale destra; restante anatomia e biometria regolari. Feto di sesso maschile.



- Di cosa si tratta?**
1. **Sindrome del cuore sinistro ipoplasico**
  2. **Stenosi polmonare**
  3. **Atresia polmonare a setto intatto**
  4. **Costrizione del dotto arterioso**