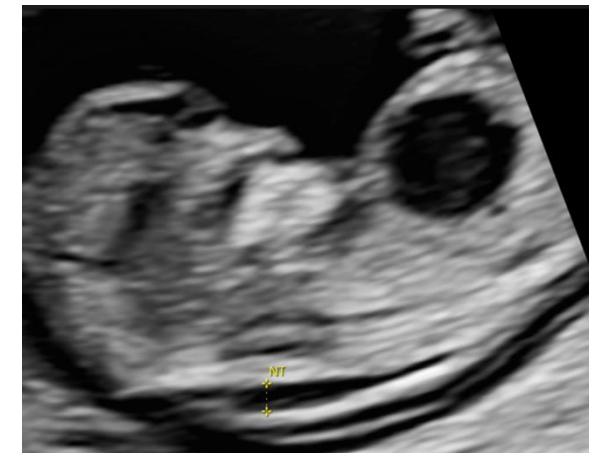
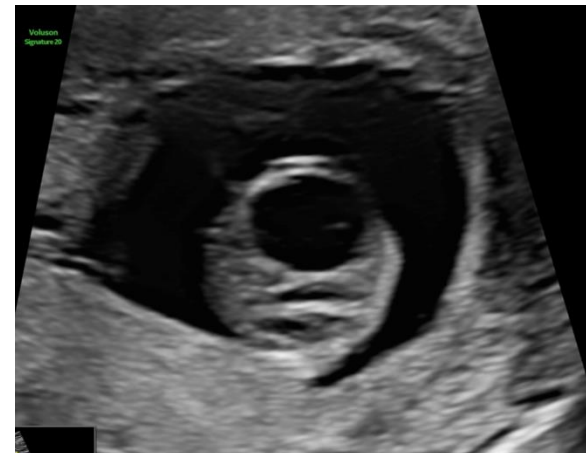
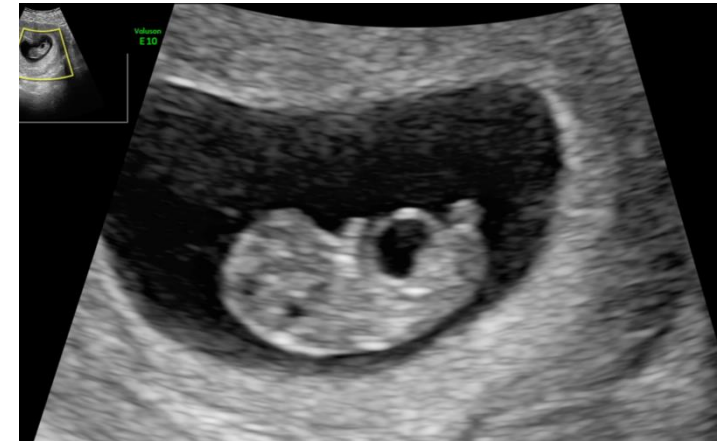
I gravida 39 anni (Paz affetta da Sindrome di Senior-Løken, sottoposta a trapianto renale, cecità):

- 9 sett: neoformazione transonica di 6x4 mm di diametro.
- 12 sett: in regione addominale in posizione paramediana destra neoformazione uniloculare a pareti regolari e sottili, non vascolarizzate, di 12x10 mm.
- NIPT a basso rischio (FF 9%)

Di cosa si tratta:

1. Cisti mesenterica
2. Cisti dell'uraco
3. Megavescica
4. Cisti di origine incerta

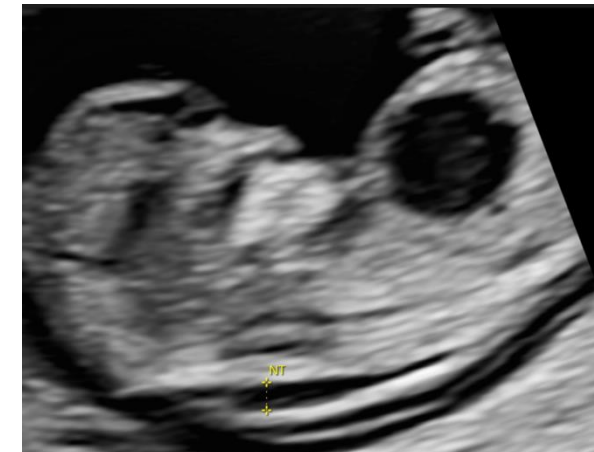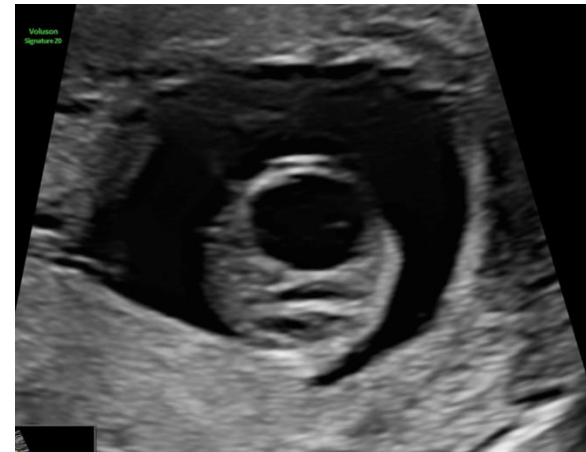

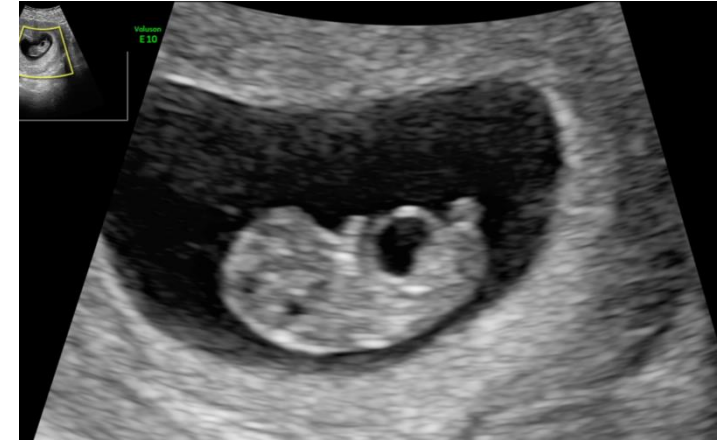
I gravida 39 anni (Paz affetta da Sindrome di Senior-Løken, sottoposta a trapianto renale, cecità):

- 9 sett: neoformazione transonica di 6x4 mm di diametro.
- 12 sett: in regione addominale in posizione paramediana destra neoformazione uniloculare a pareti regolari e sottili, non vascolarizzate, di 12x10 mm.
- NIPT a basso rischio (FF 9%)

Di cosa si tratta:

1. Cisti mesenterica
2. Cisti dell'uraco
3. Megavescica
- 4. Cisti di origine incerta**



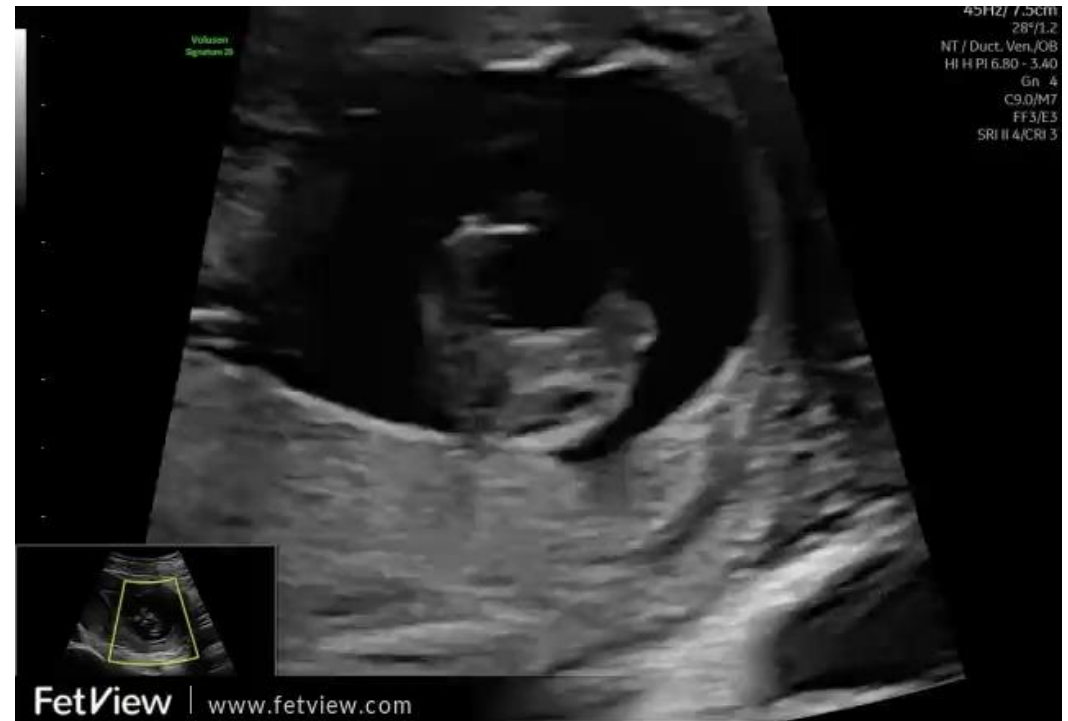
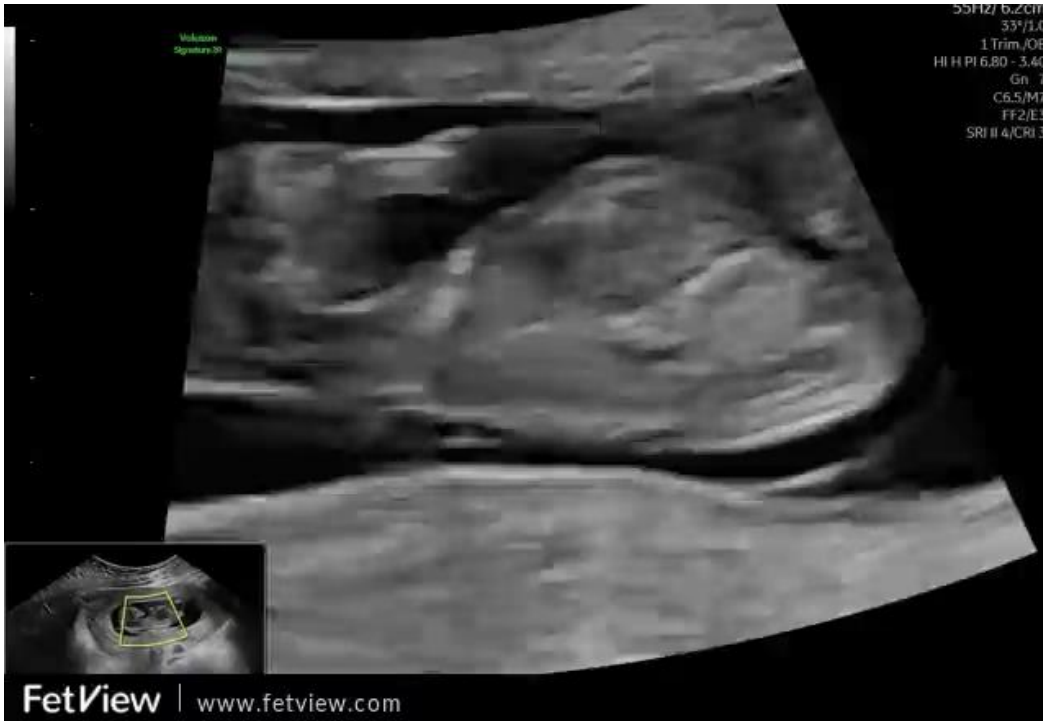
CASO CLINICO

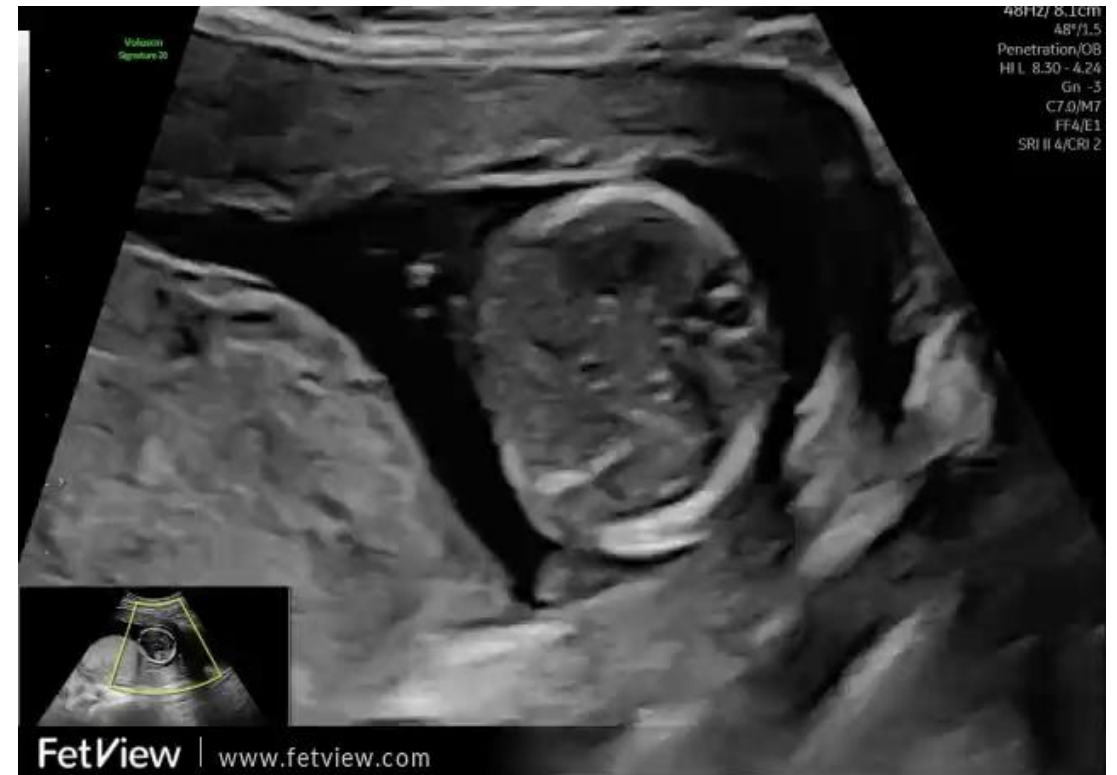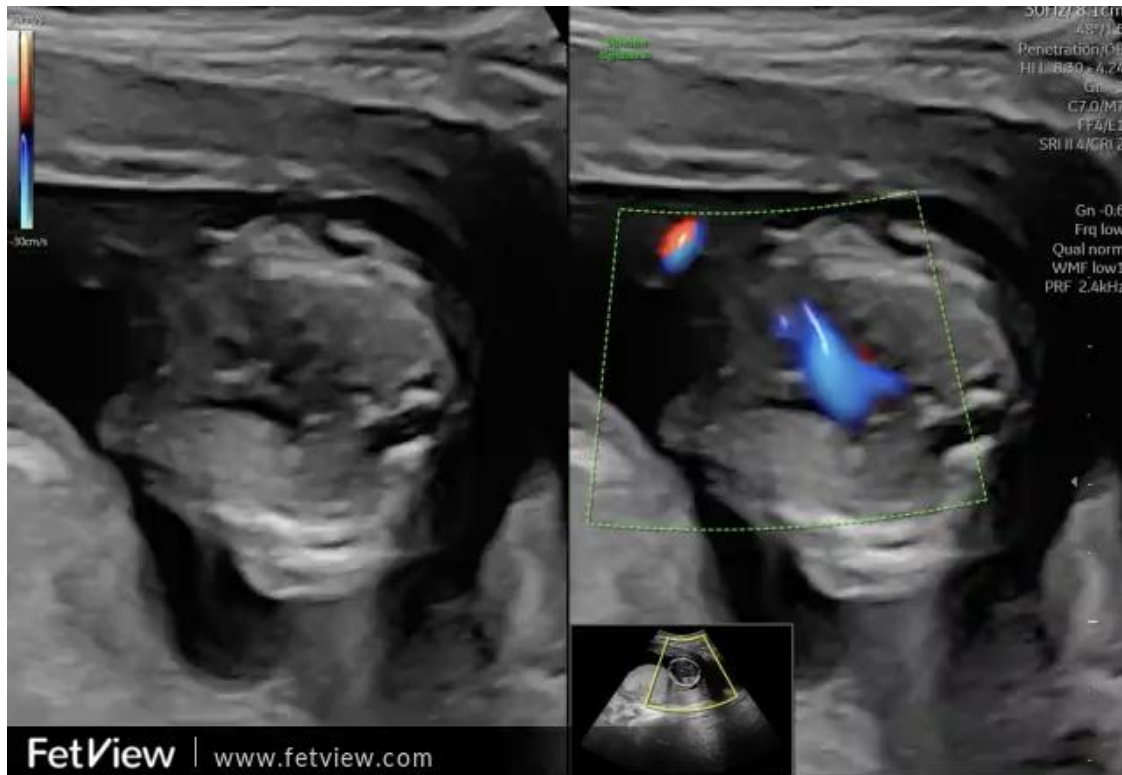A cura di: **Fabiana Savoia MD**

Azienda Ospedaliera Universitaria Luigi Vanvitelli, Napoli

Dipartimento della donna, del bambino e di chirurgia generale e specialistica

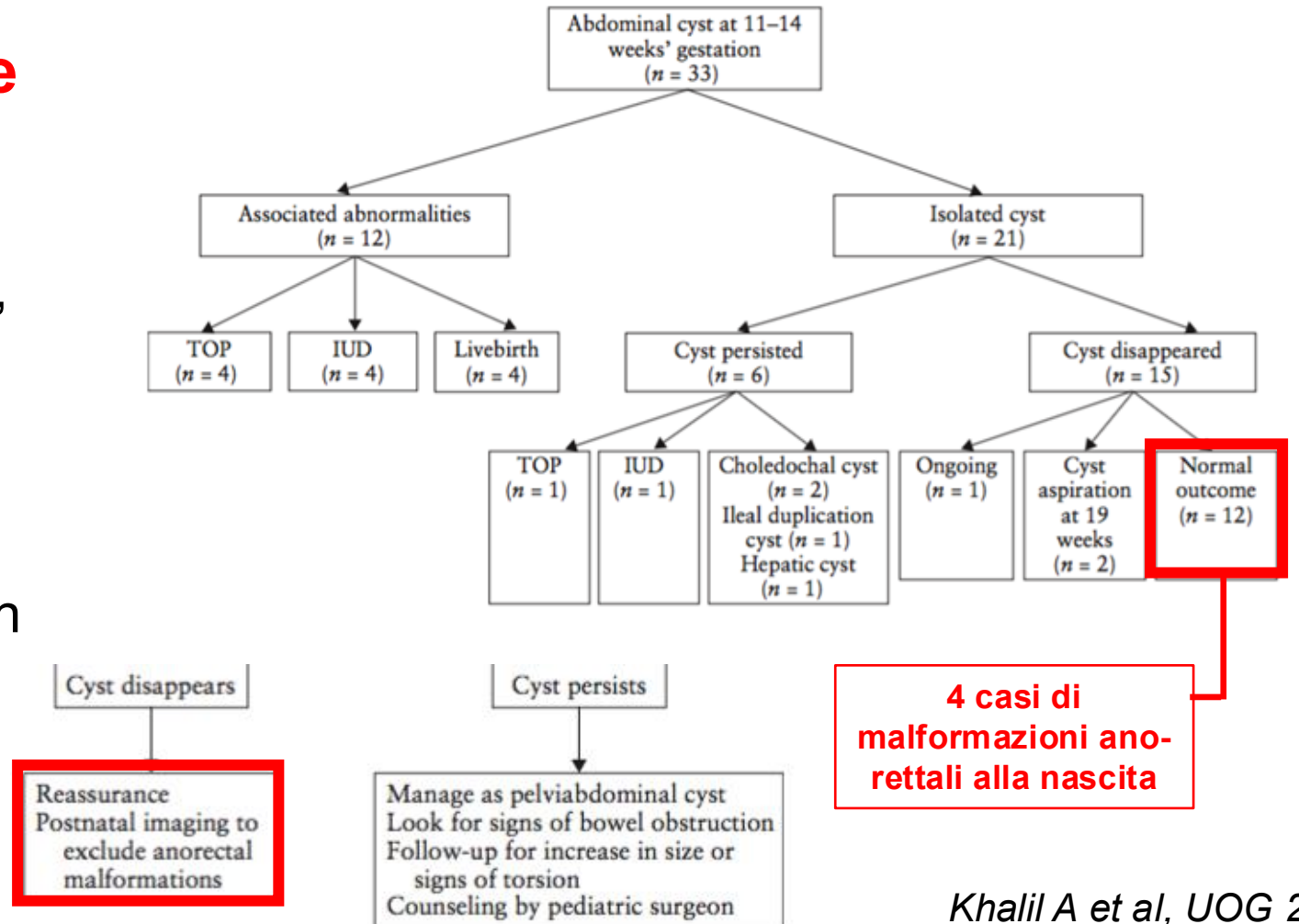


EG 14+4 sett Risoluzione della cisti, anatomia esplorabile ecograficamente nella norma.



Cisti addominali nel I trimestre – di origine incerta

- Ad esclusione della megavesicica, l'eziologia è speculativa.
- Nessuna cisti ovarica.
- In genere reperto isolato con buon outcome.



Cisti addominali nel I trimestre – di origine incerta

- Possibile origine: tutte le strutture addominali (renale, intestinale, ovarica, epatica o biliare).
- La definizione certa dell'origine non è accurata.
- Problematiche relative al management e alla definizione della prognosi.

