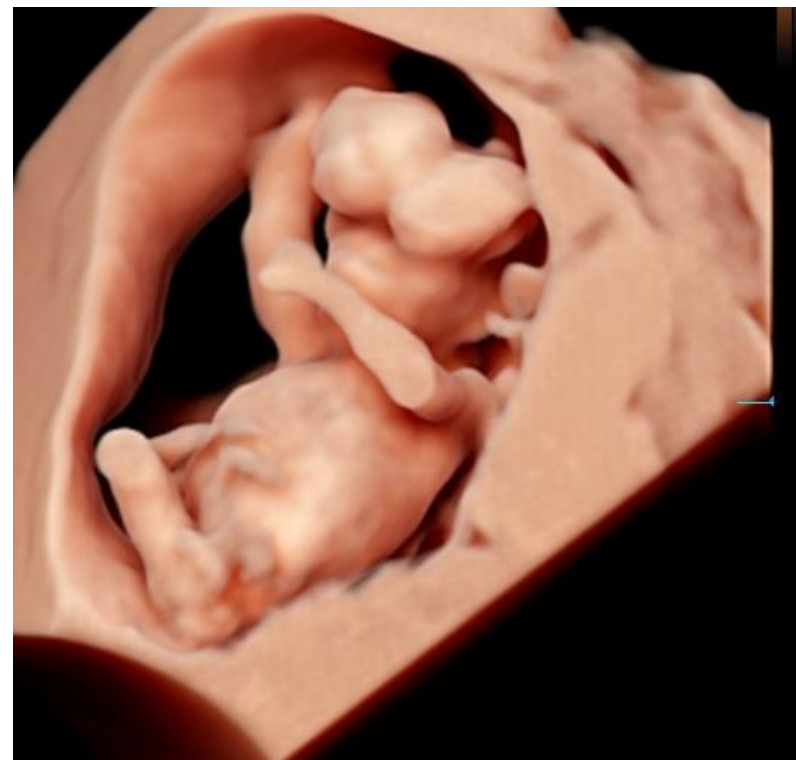
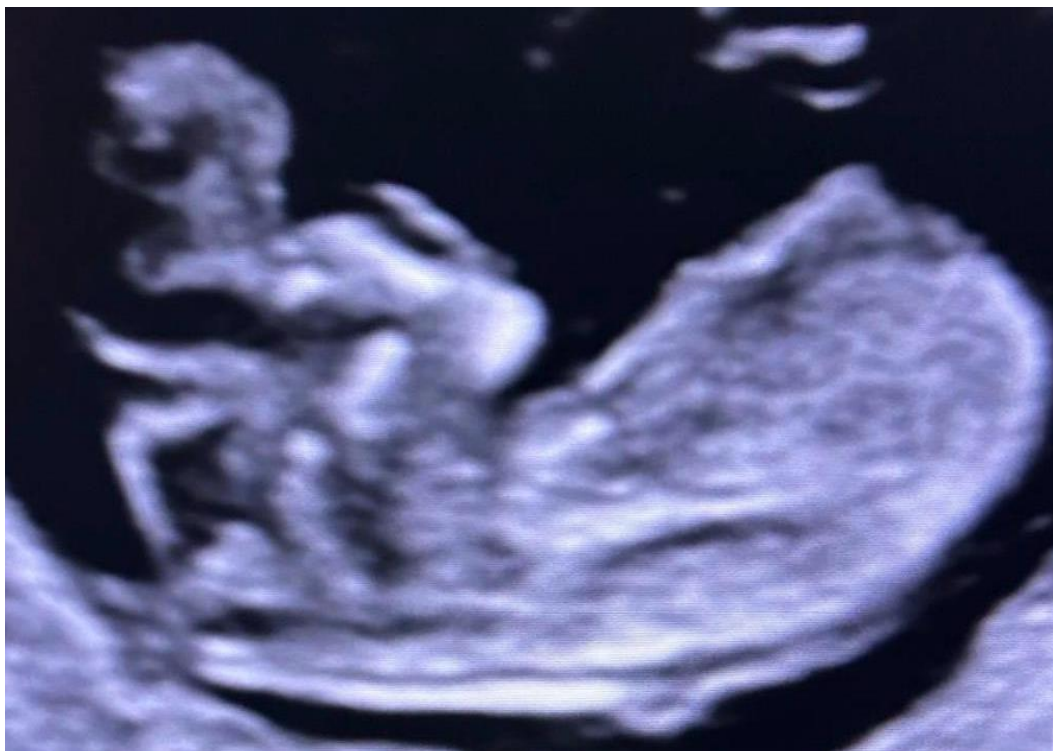
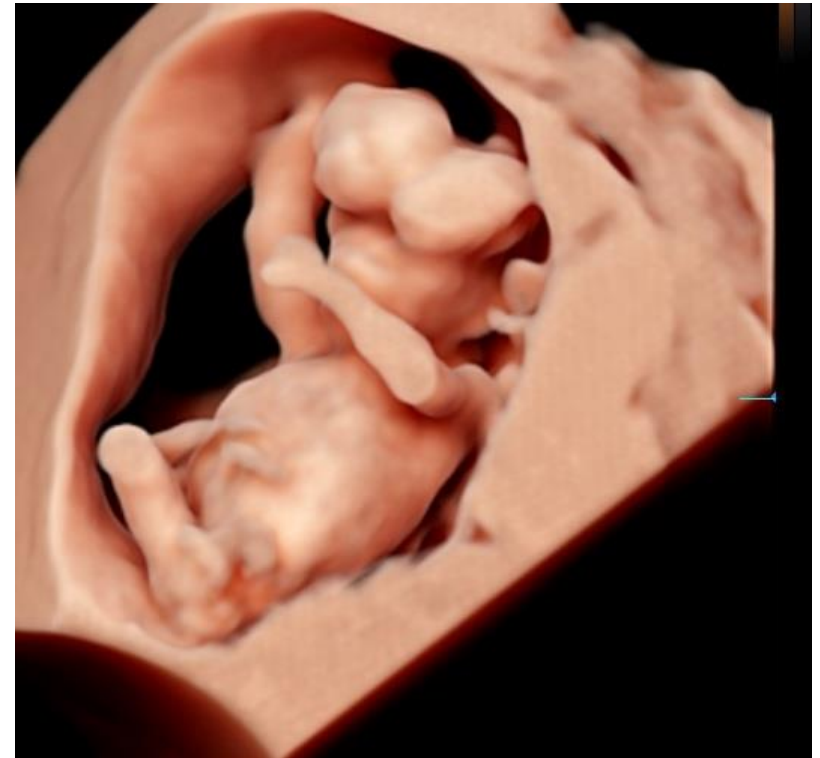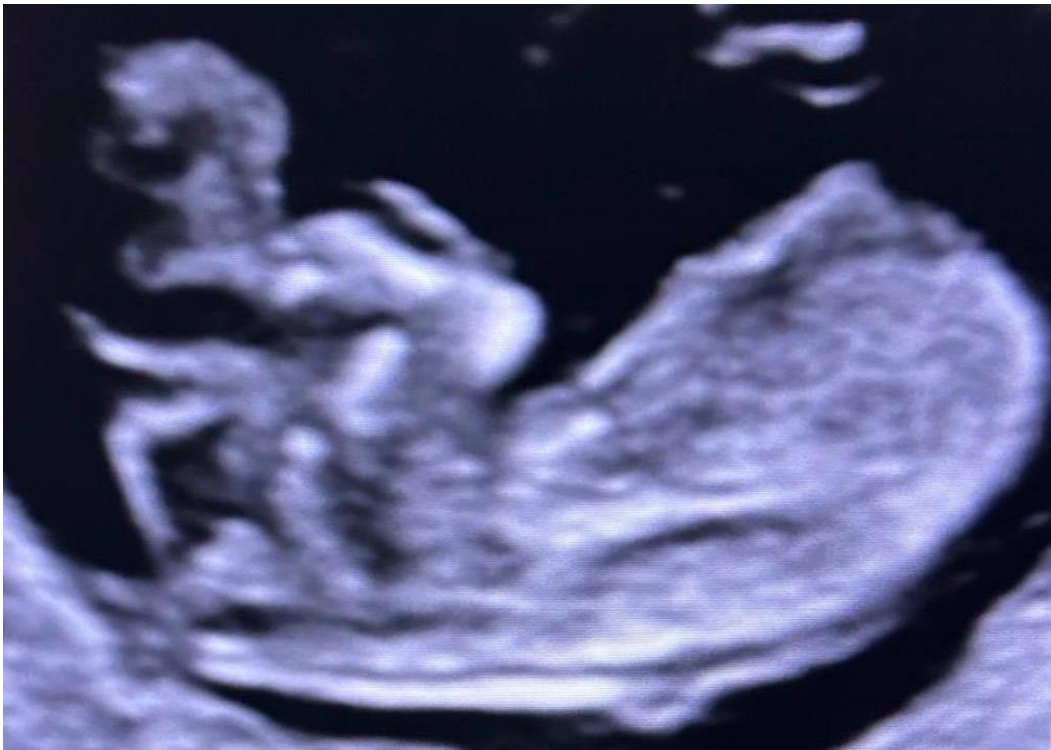I gravida a 12w. 34 anni. NIPT a basso rischio 46XY.
Giunge per esecuzione di Test Combinato.



Di cosa si tratta?

1. Anencefalia
2. Acrania
3. Encefalocelo
4. Oloprosencefalia alobare

I gravida a 12w. 34 anni. NIPT a basso rischio 46XY.
Giunge per esecuzione di Test Combinato.



Di cosa si tratta?

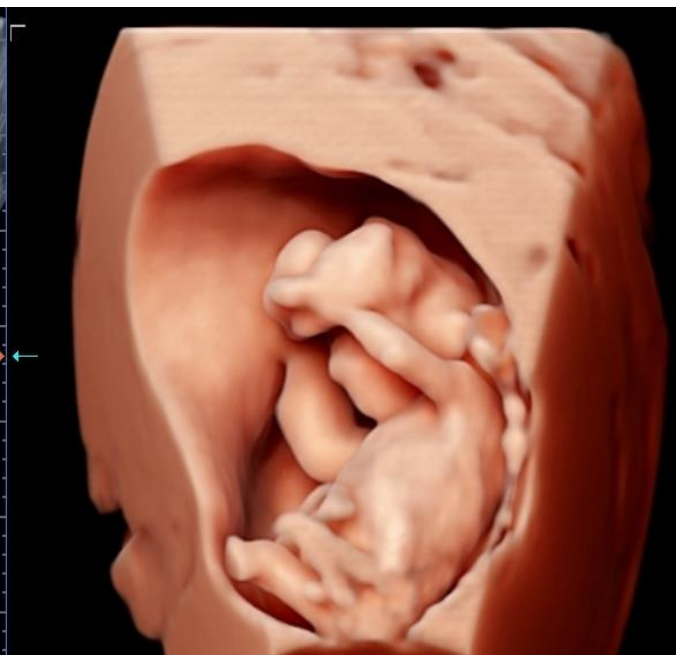
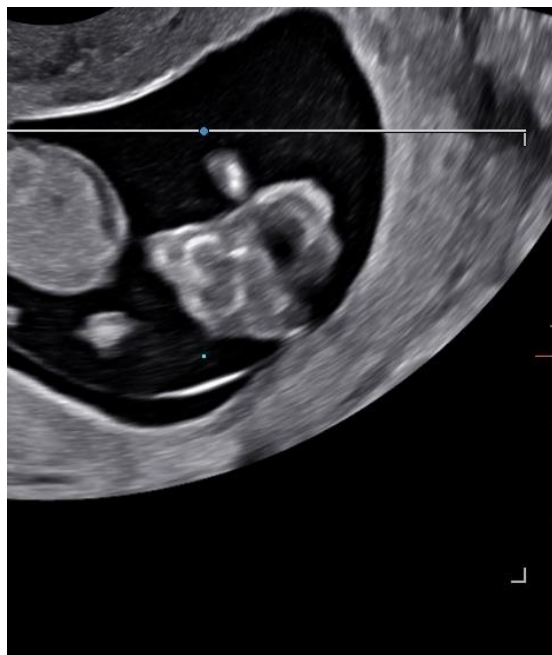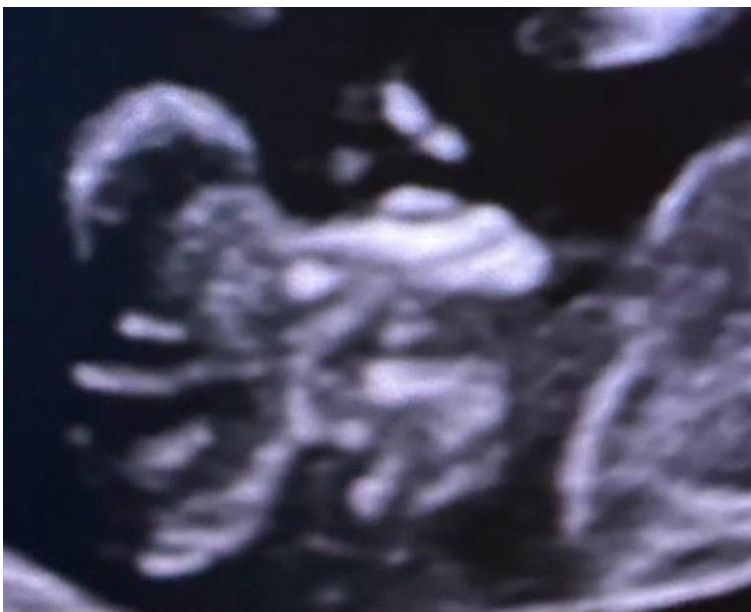1. Anencefalia
- 2. Acrania**
3. Encefalocelo
4. Oloprosencefalia alobare

Acrania

- L'acrania è una **rara malformazione del tubo neurale** (incidenza 1/1000)
- Caratterizzata da **assenza della volta cranica**
- Tessuto cerebrale presente ma **non protetto**
- Condizione **letale**, spesso evolutiva verso anencefalia

Reperti ecografici chiave

- Assenza delle ossa craniche
- Tessuto cerebrale esposto e irregolare
- Aspetto **“exencefalo”** nelle epoche precoci
- Segno del **“frog-eye”** (se visibile)



Acrania

Diagnosi differenziale

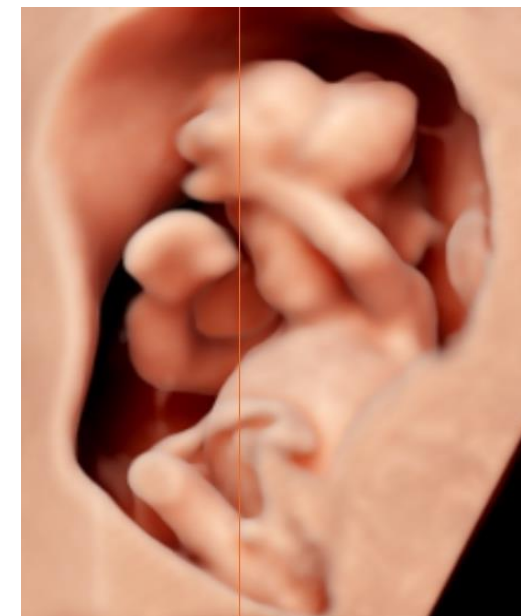
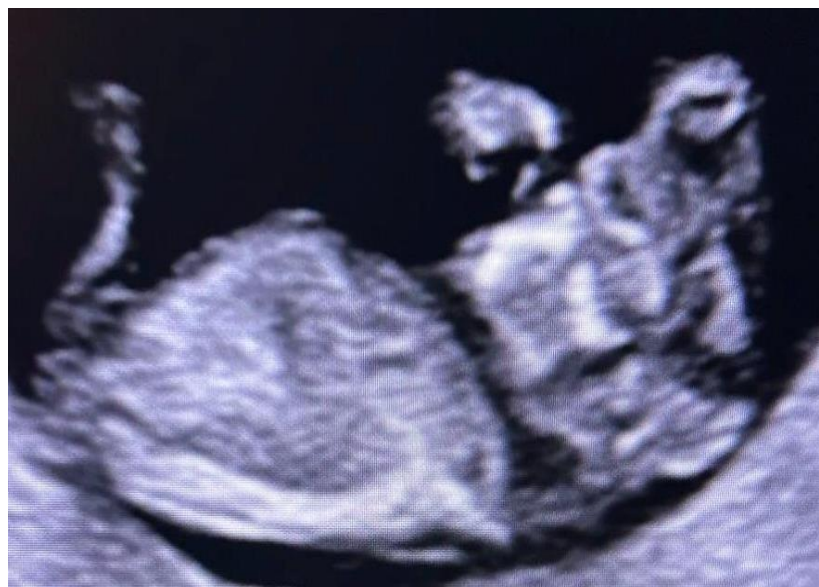- Anencefalia
- Encefalocele
- Difetti cranici focali

Counselling

- Prognosi **infausta**
- Assenza di opzioni terapeutiche
- Necessario counselling:
 - multidisciplinare
 - chiaro e tempestivo

Diagnosi ecografica

- Generalmente **diagnosticabile** già nel I trimestre
- Fondamentale la valutazione:
 - della **volta cranica**
 - del profilo cefalico



Messaggio chiave

- L'acrania è una **diagnosi precoce**
- L'ecografia del I trimestre è **determinante**
- Fondamentale il **riconoscimento sistematico della volta cranica**