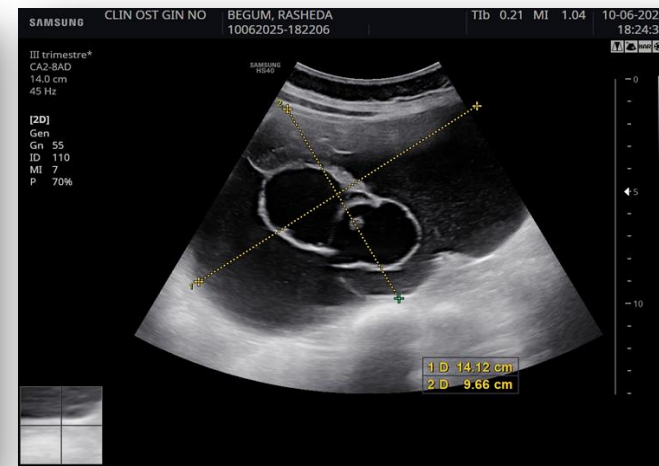
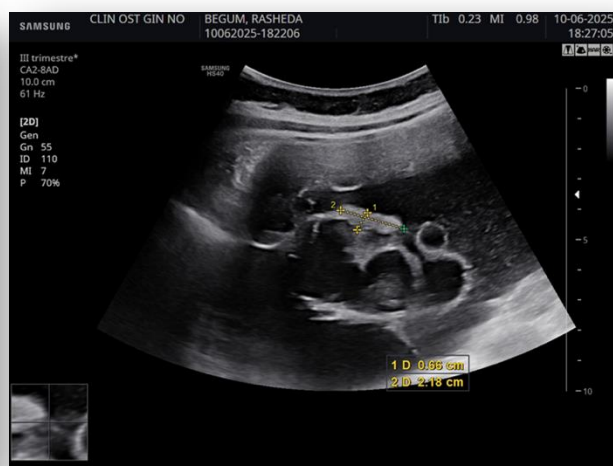
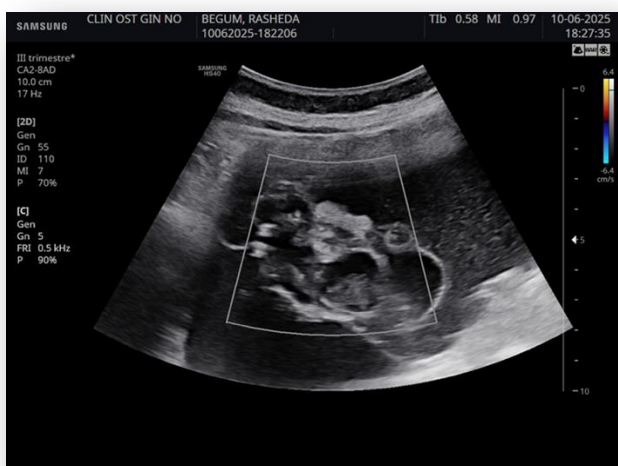
G4P3 (3 pre-TC), 38 anni. Gravidanza spontanea complicata da diabete gestazionale e ipertensione gestazionale. Crescita fetale regolare.

Primo riscontro a 29+4 settimane di formazione pelvica: in sede annessiale sinistra, lateralmente all'utero gravidico si evidenzia la presenza di una formazione multiloculare solida delle dimensioni di 15.7x9.6x13.6 cm, a margini esterni regolari, margini interni irregolari per la presenza di multiple concamerazioni (>10 loculi) e proiezioni papillari di cui la maggiore di dimensioni 31x17 mm, a contenuto low-level e non vascolarizzata al CD (CS1).



Di cosa si tratta???

1. Tumore ovarico borderline mucinoso
2. Cistoadenoma mucinoso
3. Cistoadenofibroma mucinoso
4. Carcinoma epiteliale mucinoso



Di cosa si tratta????

1. Tumore ovarico borderline mucinoso
2. Cistoadenoma mucinoso
3. Cistoadenofibroma mucinoso
4. Carcinoma epiteliale mucinoso

