

Elaborato da Ilaria Giuditta Ramezzana

Struttura Semplice Dipartimentale di Diagnosi Prenatale e Chirurgia Fetale, Fondazione IRCCS Cà Granda Ospedale Policlinico, Milano

## Definizione:

La coartazione dell'aorta (CoA) è una anomalia congenita che comporta un restringimento dell'arco aortico, solitamente localizzato nella parte superiore dell'aorta toracica nella regione istmica. Il tipo di coartazione è definito dalla sua posizione in relazione al dotto arterioso e può essere pre, iuxta o post-duttale

La maggior parte delle CoA coinvolgono la zona di arco aortico tra l'arteria succlavia sinistra e il dotto arterioso (Fig.1). Sebbene la CoA sia spesso un restringimento localizzato può anche coinvolgere un lungo tratto aortico e associarsi a ipoplasia tubulare dell'arco aortico (1-2).

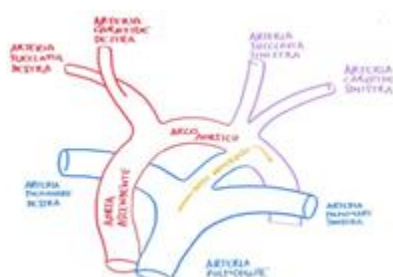


Fig 1: Schematica rappresentazione della normale anatomia dell'arco aortico

## Incidenza e anomalie associate:

L'incidenza della CoA tra tutte le cardiopatie congenite è circa del 4-7% ed è più comune nei maschi, con un rapporto di incidenza di circa 3:1 rispetto alle femmine (3). La CoA ha un rischio di ricorrenza del 2%- 6% in caso di un bambino precedentemente affetto e del 4% per una madre affetta (4).

La CoA si associa ad un aumentato rischio di anomalie genetiche, in particolare circa nel 35% dei pazienti con sindrome di Turner si riscontra tale cardiopatia (5). Sono state inoltre identificate mutazioni di loci genici nei geni NOTCH1 e MCTP2 che possono essere implicate nei pathway eziopatogenetici della CoA (6).

La CoA si può presentare isolata (35-45% casi) o associata ad altre anomalie cardiache congenite quali trasposizione congenita dei grossi vasi, ventricolo destro a doppia uscita, anomalie della valvola aortica o mitralica o aorta bicuspidie, difetti del setto interventricolare o vena cava superiore sinistra persistente (VCSSP).

Nel 25-35% dei casi la CoA si evidenzia in concomitanza ad anomalie extracardiache come l'ernia diaframmatica, malformazioni dell'apparato genito-urinario o gastroenteriche (7). E' riportata anche un'associazione tra CoA e restrizione di crescita fetale (8).

## Eziologia:

Esistono due teorie eziopatogenetiche che spiegano questa cardiopatia: la teoria del tessuto duttale secondo cui la coartazione si sviluppa come risultato della migrazione delle cellule muscolari lisce duttali nell'aorta con successiva costrizione e restringimento del lume aortico. La teoria emodinamica invece propone che la CoA sia causata da squilibri emodinamici che riducono il volume di flusso sanguigno attraverso l'arco aortico fetale (2).

## Diagnosi:

La coartazione aortica è un'anomalia difficile da diagnosticare in gravidanza per via dell'alto tasso di falsi positivi, circa del 69% (9-11), e poiché solo il 48% dei casi sospettati in gravidanza viene confermato alla nascita (12).

Nonostante una diagnosi certa si possa ottenere solo con una valutazione post-natale, in epoca prenatale si possono identificare segni ecografici indiretti e diretti suggestivi e caratteristici di CoA: a livello della scansione delle quattro camere si può evidenziare una prevalenza delle scansioni destre con un ventricolo sinistro con regolare contrattilità e valvola mitrale pervia (Fig.2a). Nel terzo trimestre può esserci una fisiologica prevalenza delle camere destre pertanto, per oggettivare tale prevalenza, si può misurare l'ampiezza dei ventricoli: il rapporto tra l'ampiezza massima del ventricolo destro e quella del ventricolo sinistro è circa di 1,19 nei feti normali mentre nei feti con sospetta CoA è pari o superiore a 1,6 (11).

Nella scansione tre vasi e trachea l'arco aortico è di dimensioni ridotte rispetto all'arco duttale (Fig.2b) e nei casi più severi al Color Doppler si può riscontrare un flusso invertito nell'arco aortico. Anche nella scansione dei tre vasi si può notare una prevalenza dell'arteria polmonare rispetto all'aorta ascendente. La coartazione aortica può associarsi nel 21% dei casi a una VCSSP, pertanto nella scansione tre vasi si deve sempre valutare la presenza o meno di tale vena.

Nella scansione longitudinale dell'arco (Fig.2c) si può identificare l'entità del restringimento che è comunemente localizzato tra l'arteria succlavia sinistra e l'origine del dotto arterioso.

Grazie all'uso del Color Doppler si possono identificare due segni lo "shelf" e il "tapering" dell'arco aortico. Lo "shelf sign" mostra un restringimento della regione istmica (tra arco duttale e aorta discendente) e il "tapering sign" un dislocamento verso l'alto dell'arco aortico (7).

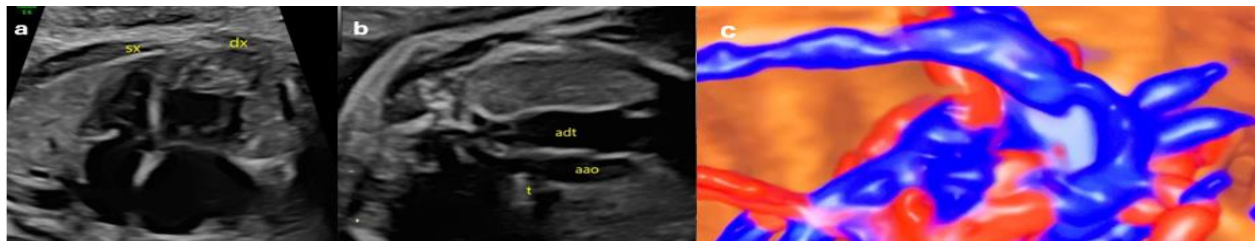


Fig.2 Feto a 31 settimane sospetta coartazione aortica. (a) Scansione quattro camere con prevalenza delle sezioni destre (b) Scansione tre vasi e trachea con arco aortico (aao) di dimensioni ridotte rispetto all'arco duttale (adt) (c) scansione longitudinale di Color Doppler 3D.

Nelle forme severe con ipoplasia tubulare dell'intero arco tutto l'arco trasverso è allungato e stretto e l'arteria succlavia sinistra sembra originare tra il dotto arterioso e l'aorta discendente. In considerazione della severità del quadro tale diagnosi si identifica con maggior sicurezza anche in epoca prenatale.

## Diagnosi differenziale

Le condizioni più comuni con cui la CoA viene posta in diagnosi differenziale sono: cuore sinistro ipoplasico, interruzione dell'arco aortico di tipo A e ritorni venosi polmonari anomali totali.

Nel cuore sinistro ipoplasico il ventricolo sinistro ha però una contrattilità alterata, non forma l'apice e al Color Doppler non si identifica flusso anterogrado attraverso la valvola mitrale. In caso di una interruzione dell'arco di tipo A in una scansione longitudinale dell'arco si identifica assenza di flusso al Color Doppler.

La prevalenza delle sezioni destre cardiache può essere riscontrata anche in presenza di ritorni venosi polmonari anomali totali, pertanto per escludere questa anomalia si deve evidenziare almeno una vena polmonare sboccare in atrio sinistro.

Una prevalenza delle sezioni destre può essere presente anche in caso di VCSSP: la vena cava superiore sinistra drena nel seno coronarico determinando dilatazione del seno e una prevalenza del cuore destro. Il seno coronarico dilatato può ostacolare il riempimento delle sezioni sinistre e aumentare il rischio di CoA.

## Management ostetrico

In caso di CoA si deve eseguire una ecografia di riferimento per escludere anomalie associate e offrire una procedura diagnostica per la valutazione del cariotipo fetale e arrayCGH. E' indicato un seriato monitoraggio ecografico circa ogni 4-6 settimane per valutare la possibile evolutività del quadro.

Il sospetto prenatale di coartazione aortica non costituisce una indicazione al taglio cesareo quindi l'espletamento del parto può avvenire per via vaginale ma deve essere programmato in un centro di III livello dove, in caso di conferma postnatale, può essere eseguita in sicurezza l'infusione di prostaglandine al neonato al fine di mantenere la pervietà del dotto. Questa strategia di gestione ha permesso negli anni di ridurre in maniera significativa la morbilità e la mortalità collegate alla coartazione aortica fetale.

## Counseling

La CoA, se isolata e non critica, nel corso della gravidanza non si associa a problematiche fetali. La prognosi post-natale è correlata al grado di severità della patologia, all'associazione con patologie extracardiache o a sindrome genetiche.

Gli approcci chirurgici includono la resezione e anastomosi end-to-end, l'aortoplastica con lembo sottoclavicolare, l'aortoplastica con patch protesico e i bypass tra l'aorta ascendente e discendente. La riparazione chirurgica della coartazione isolata viene generalmente eseguita attraverso un'incisione toracotomica laterale sinistra (2).

La CoA si può associare a restrizione di crescita fetale e, in caso di CoA isolata non associata a anomalie genetiche uno dei fattori prognostici sfavorevoli è il peso del neonato in quanto è uno degli indicatori che più influenza la sopravvivenza neonatale nella chirurgia cardiaca (8-13).

Dopo la correzione chirurgica si possono verificare complicanze quali ipertensione cronica, aneurisma o stenosi aortica e patologie coronariche. L'ipertensione arteriosa rappresenta una delle complicanze più significative nel lungo termine e può manifestarsi, anche in assenza di recidive di ostruzione, nel 20-40% dei casi (2).

Il tasso di mortalità complessivo è inferiore al 5% per la CoA isolata dell'aorta con un tasso di recidiva del 20% (14).

## Bibliografia:

1. Abuhamad A, et Chaoui R. A Practical Guide to Fetal Echocardiography. Normal and Abnormal Hearts. 3° Ed.2016: Wolters Kluwer
2. Moss, A.J., et al., Moss and Adams' Heart Diseases in infants, children, and adolescents: including the fetus and the young adult. 10° ed. 2021: Lippincott Williams & Wilkins
3. Hernandez, J.A., et al. (2018). "Prenatal diagnosis of coarctation of the aorta: A systematic review." Journal of Ultrasound in Medicine, 37(11), 2531-2540
4. Allan LD, Crawford DC, Chita SK, et al. Familial recurrence of congenital heart disease in a prospective series of mothers referred for fetal echocardiography. Am J Cardiol. 1986;58:334-337.
5. Sharland GK, Chan KY, Allan LD. Coarctation of the aorta: difficulties in prenatal diagnosis. Br Heart J 1994; 7: 70-5.
6. Villata CL. Diagnostic accuracy of prenatal ultrasound in coarctation of aorta : systematic review and individual participant data. 2024;(MARCH):446-456. doi:10.1002/uog.27576
7. Familiari A, et al. Risk factors for coarctation of the aorta on prenatal ultrasound. A systematic review and meta-analysis. Circulation 2017; 135: 772-85
8. Heráiz I, Escibano D, Galindo A. Prediction of coarctation of the aorta in the second half of pregnancy. 2013;(June 2012):298-305. doi:10.1002/uog.11228.13.
9. Ferencz C, et al. Epidemiology of Congenital heart disease. The Baltimore-Washington Infant Study, 1981-1989. Perspectives in Pediatric Cardiology Philadelphia 1993
10. Ferencz C, et al. Epidemiology of Congenital heart disease. The Baltimore-Washington Infant Study, 1981-1989. Perspectives in Pediatric Cardiology Philadelphia 1993
11. Ferencz C, et al. Epidemiology of Congenital heart disease. The Baltimore-Washington Infant Study, 1981-1989. Perspectives in Pediatric Cardiology Philadelphia 1993
12. Volpe P, et al. Coarctation of the aorta. Visual Encyclopedia of Ultrasound in Obstetrics and Gynecology (V&UOG); 2013. Available from: www.visuog.org (Accessed 20 July 2023).