

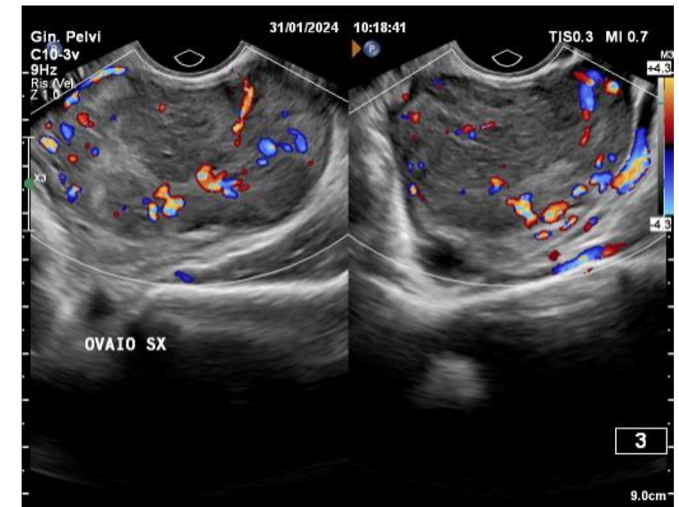
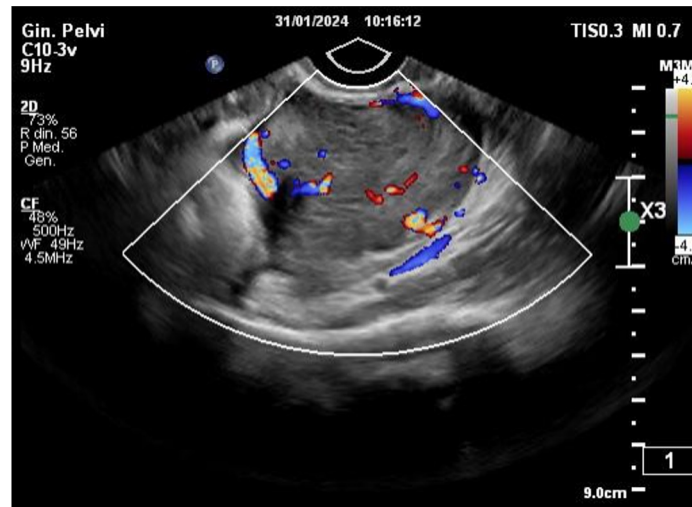
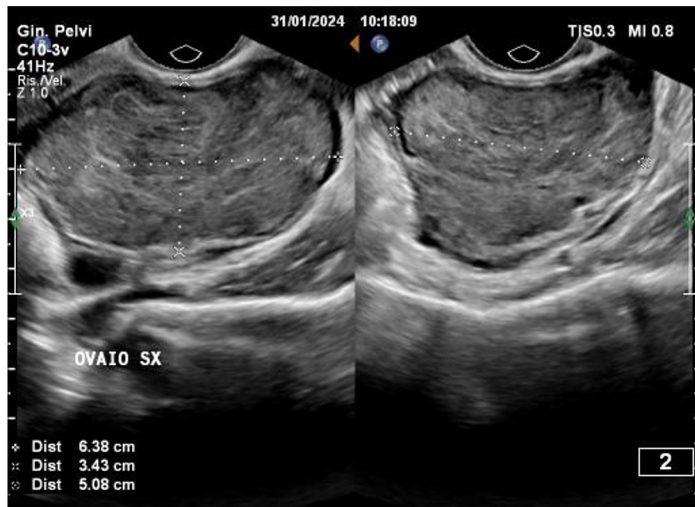
A cura di Daniela Giuliani, UO Ginecologia, Fondazione IRCCS San Gerardo dei Tintori - Monza

35 anni. Buona salute.

Anamnesi ginecologia: Nulligravida, ricerca prole dal dicembre 2021.

Novembre 2023 intrapreso percorso di procreazione medicalmente assistita.

18/01/2024 Riscontro di formazione solida nell'ovaio di sinistro durante ecografia transvaginale per conta dei follicoli antrali. Ecografia transvaginale II livello : ovaio sinistro sede di formazione solida di mm 64x34x51, a margini irregolari. All'ecocolorDoppler evidenza di vascolarizzazione moderata, color score 3. Ovaio destro regolare, sede di corpo luteo. Non falde fluide endopelviche.



A cura di Daniela Giuliani, UO Ginecologia, Fondazione IRCCS San Gerardo dei Tintori - Monza

Programmata chirurgia, richiesti marcatori tumorali e PET/TC.

Markers tumorali: CEA, CA 125, CA 19.9, CA 15.3, AFP, Inibina B, LDH, Beta-hCG
NEGATIVI

PET-18FDG total body: disomogeneo accumulo di tracciante in sede pelvica sinistra a livello di tumefazione parauterina sinistra di verosimile pertinenza annessiale.

Di cosa si tratta?

1. **Carcinoma endometriode dell'ovaio**
2. **Tumore a cellule della granulosa**
3. **Fibrotecoma ovarico**
4. **Tumore carcinoide strumale dell'ovaio**

In data 06/03/2024 la paziente viene sottoposta a Laparoscopia annessiectomia monolaterale sinistra, biopsie peritoneali, omentectomia.

EIE neoplasia maligna da caratterizzare all'esame definitivo.