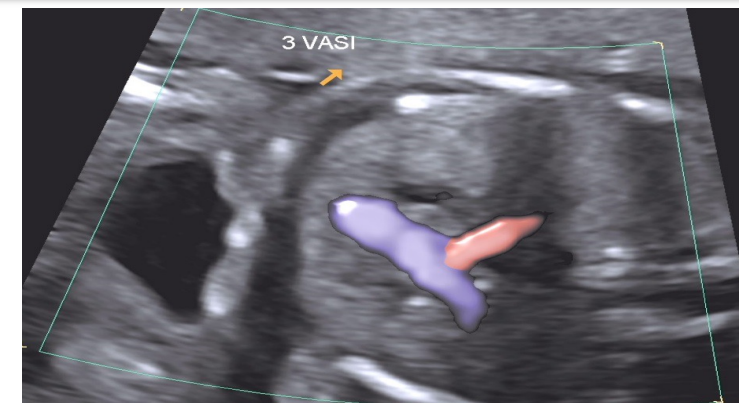
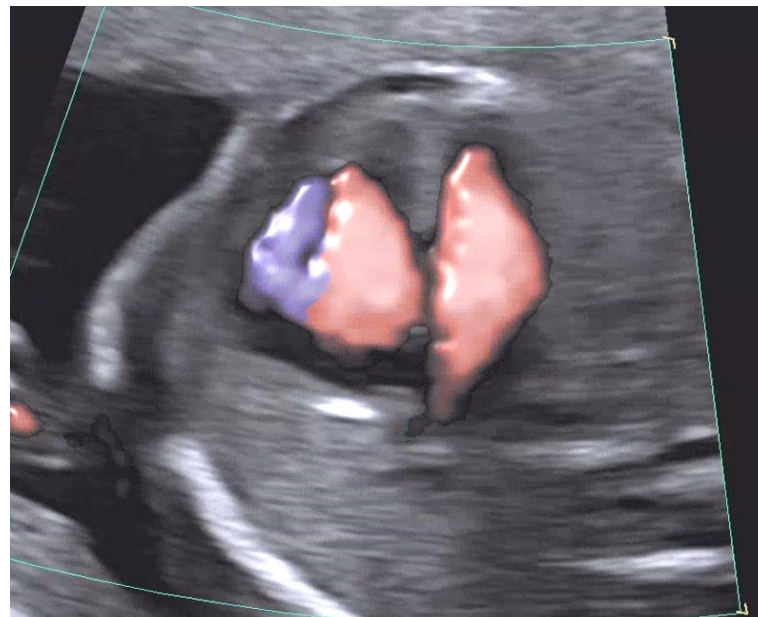
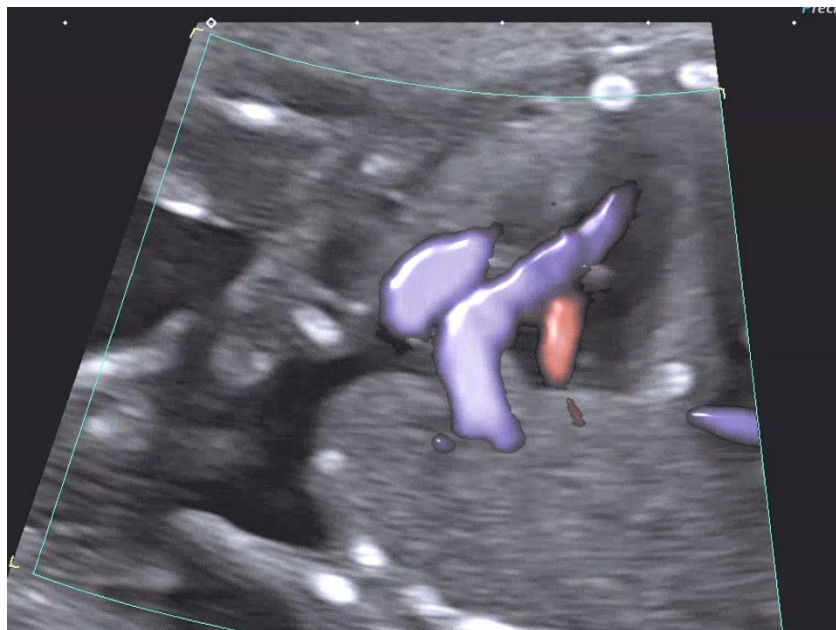

*A cura di Gabriele Ruffo Dirigente Medico Ospedale Moscati Aversa  
Consulente Diagnosi Prenatale Aniello Di Meglio*

I gravida , 32 anni, giunta per studio ecocardiografico fetale per sospetta cardiopatia rilevata all'esame di screening del II trimestre. Eco I trimestre con screening non invasivo risultato nella norma



### Di cosa si tratta?

- ✓ Ventricolo destro a doppia uscita
- ✓ Trasposizione completa dei grossi vasi
- ✓ Atresia della polmonare con DIV
- ✓ Tronco arterioso comune