

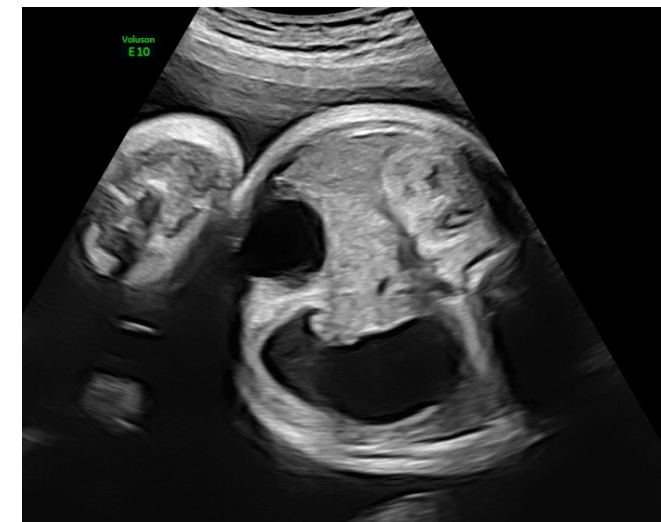
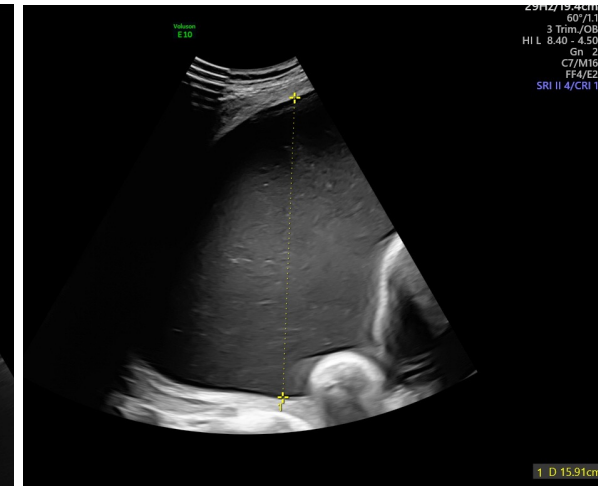
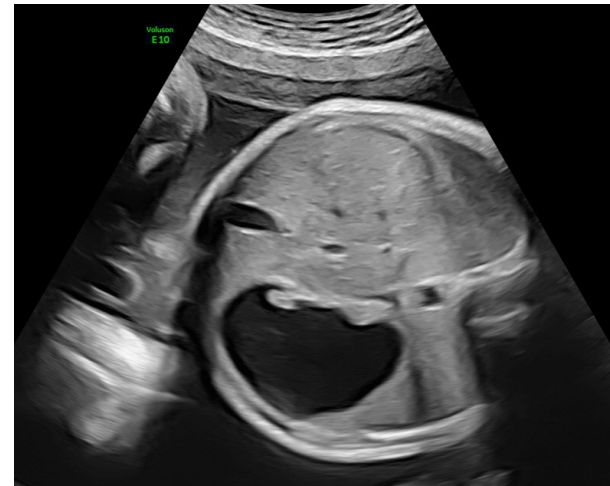
Elaborato da **Daniela Casati**  
UOS Diagnosi Prenatale e Terapia Fetale 'U. Nicolini'  
Ospedale V. Buzzi, ASST fbf Sacco, Milano

G2P0 1TC (2020 a 38 settimane per ipertensione gestazionale ed oligoidramnios, M 2295 g, vivo e sano)  
40 anni, anamnesi patologica muta

Prima ecografia in gravidanza a 22 settimane →  
**non diagnosi prenatale**

OGTT negativa

Riscontro a 35 settimane di polidramnios ingravescente e sospetta distensione gastrica



## Di cosa si tratta?

1. **Stenosi duodenale**
2. **Stenosi pilorica**
3. **Cisti da duplicazione intestinale**
4. **Volvolo intestinale**
5. **Ostruzione ab estrinseco**