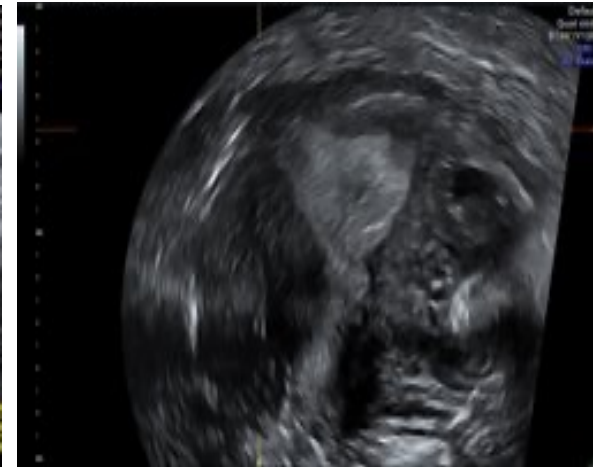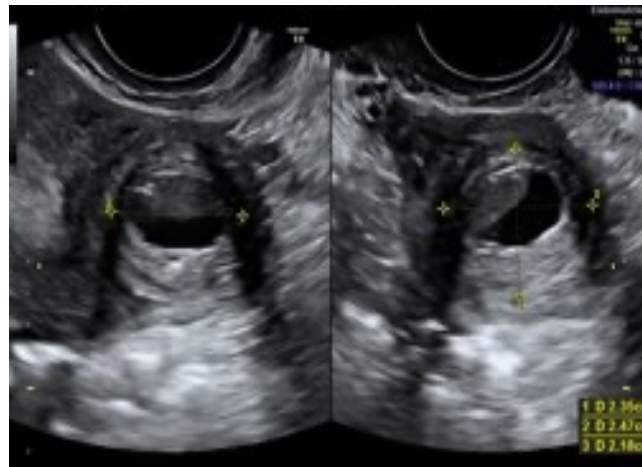
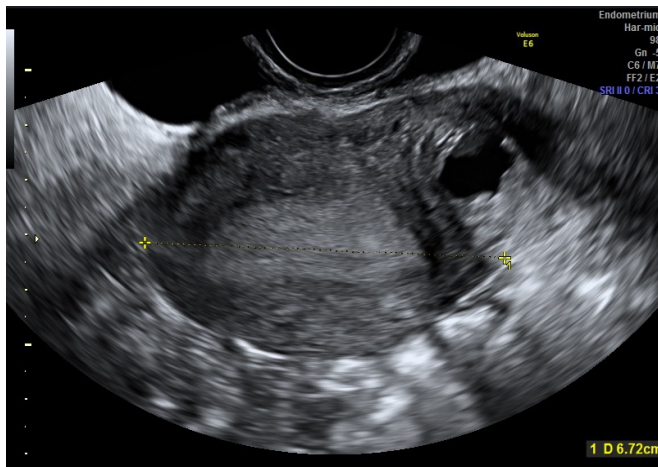


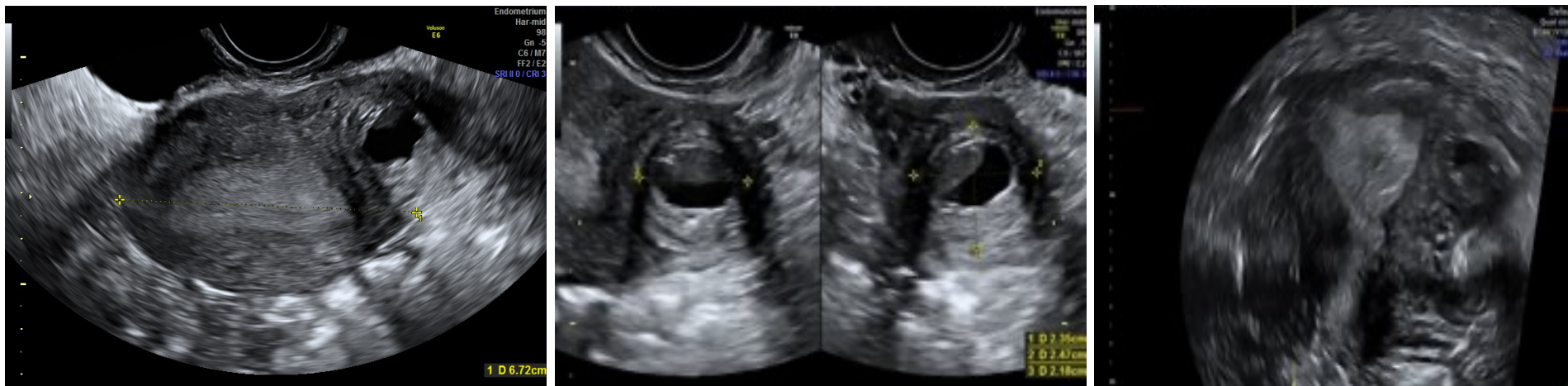
*A cura di: Ilaria De Blasis, Rosanna Roberta Incandela
Ospedale Buccheri La Ferla - Palermo*

- Pz di 42 anni, pluripara, 2 pregressi TC. Praticata per 10 aa terapia con Effiprev (dienogest+etinilestradiolo) per formazione endometriosa adesa all'utero, sospesa per episodio di TVP.*
- Arrivo in ps per algie pelviche ingravescenti e dismenorrea.*
- La valutazione ecografica preoperatoria mostra corpo uterino di dimensioni aumentate, morfologia irregolare ed ecostruttura disomogenea per la presenza di formazione miometriale intramurale della parete laterale sinistra.*



A cura di: *Ilaria De Blasis, Rosanna Roberta Incandela*
Ospedale Buccheri La Ferla - Palermo

Formazione miometriale unica, intramurale, di mm 23 x 25 x 22 , a margini ben definiti, ad ecogenicità non uniforme per la presenza di area cistica, a contenuto anecogeno con bordo iperecogeno, color score negativo, in corrispondenza della parete laterale sinistra/fundica; ovaie regolari , organi pelvici scorrevoli e non dolenti.



Di cosa si tratta?

1. Adenomioma cistico
2. Mioma colliquato
3. ACUM
4. Fibroma della parete intestinale

A cura di: *Ilaria De Blasis, Rosanna Roberta Incandela*
Ospedale Buccheri La Ferla - Palermo

Di cosa si tratta?

- 1. Adenomioma cistico*
- 2. Mioma colliquato*
- 3. ACUM*
- 4. Fibroma della parete intestinale*

LPS: *Isterectomia e Salpingectomia Bilaterale*

Esame Istologico: *Formazione cistica intramurale, rivestita da epitelio cilindrico monostratificato regolare di tipo endometriale con caratteri compatibili con la diagnosi di ACUM.*

- **ACUM** (accessory cavitated uterine mass) è una rara anomalia mulleriana congenita in cui una cavità accessoria con rivestimento endometriale normale si trova all'interno di un utero normalmente funzionante. Comunemente si presenta in giovani donne nullipare con dismenorrea ed infertilità.

Imaging diagnosis of accessory and cavitated uterine mass, a rare mullerian anomaly. Indian J Radiol Imaging 2014;24:178-81

- Sebbene più comune nelle nullipare, può essere osservato anche nelle pluripare

Accessory cavitated uterine mass masquerading as endometriotic cyst, in multiparous woman with refractory dysmenorrhea. Journal of obstetrics and Gynecology of India 28 Ago 2022