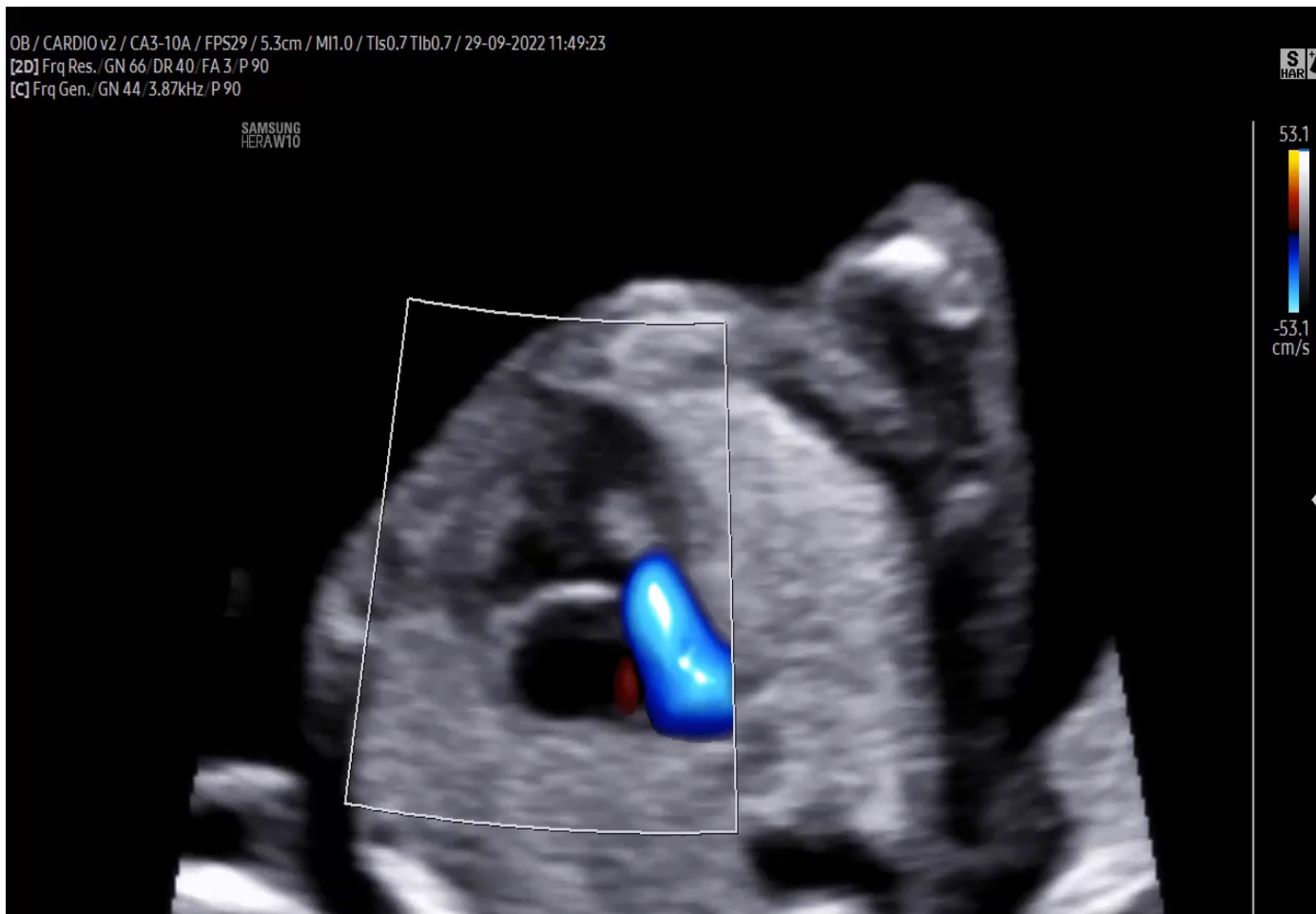


I gravida a 17w. Test di screening del I trimestre: basso rischio. Giunge in ambulatorio per alterata visualizzazione delle 4 camere cardiache



*Di cosa si tratta?*

1. Coartazione aortica
2. Stenosi valvolare aortica
3. S. di Ebstein
4. Valvola aortica bicuspidale