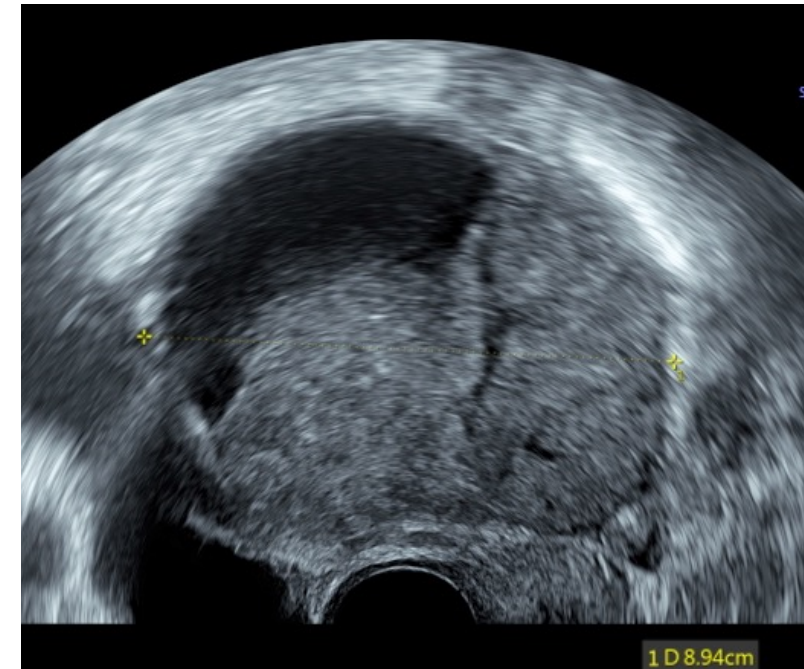
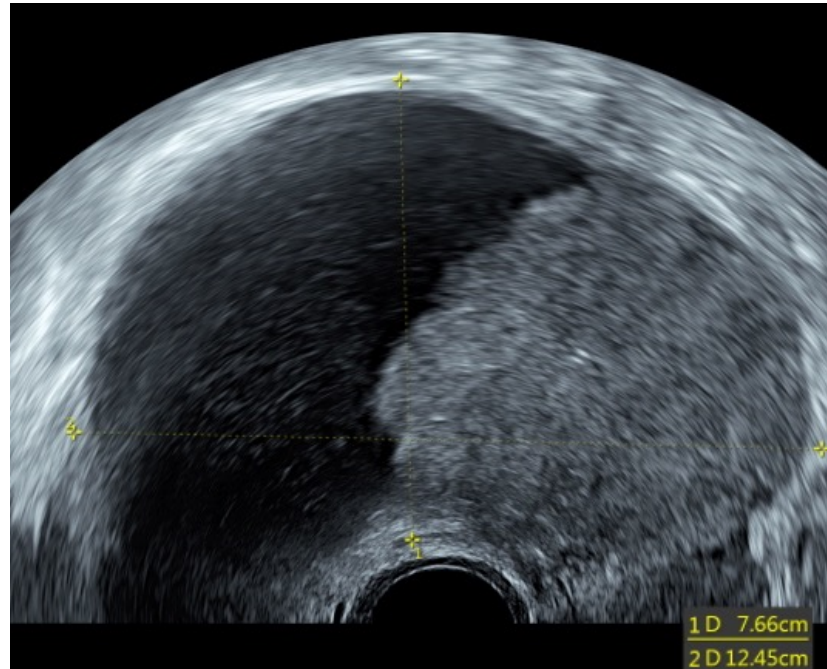
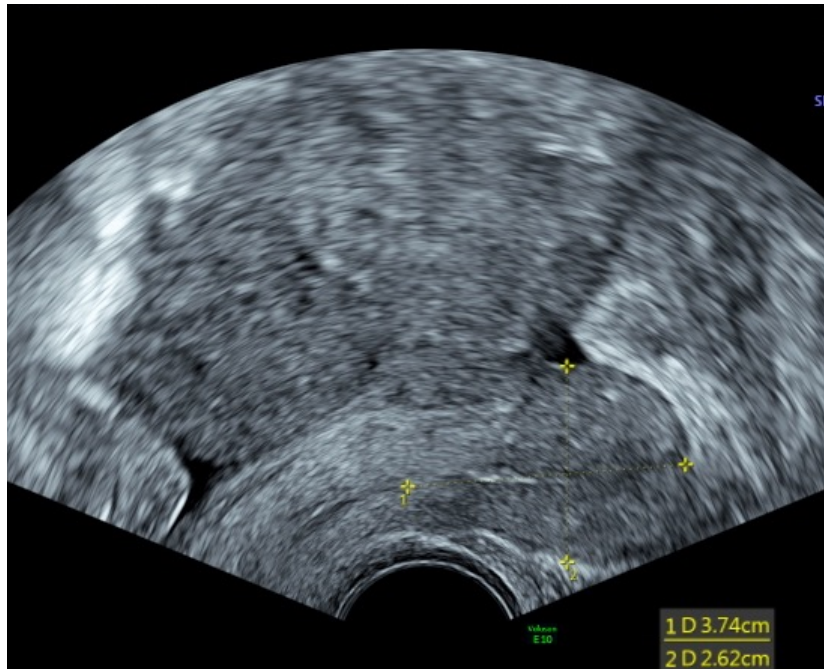


51 anni, menopausa da 2 anni. No TOS. Ultima ecografia transvaginale 3 anni fa con riscontro di “nodo di mioma sottosieroso della parete posteriore di 2 cm” e “formazione ovarica cistica destra di 3 cm”.



ECO TV: Formazione uniloculare solida di 125x77x89 mm a contenuto ipoecogeno a fini echi, con componente solida di 81x58x76 mm, color score 3. Falda in Douglas di 30 mm.