Guida al Counseling: Cisti ovariche benigne

Guida al Counseling Febbraio 2022

Elaborato da Debora Verri

Gynecology and Breast Care Center
Mater Olbia Hospital (Olbia)
Qatar Foundation Endowment & Fondazione Policlinico Universitario A. Gemelli

Definizione

Le cisti ovariche benigne rappresentano la maggior parte delle formazioni annessiali riscontrate nella pratica clinica. Dal punto di vista istologico si tratta prevalentemente di cistoadenomi/adenofibromi/cistoadenofibromi, taratomi cistici maturi e cisti endometriosiche.

Classificazione morfologica delle masse ovariche

Per la valutazione morfologica ecografica delle masse ovariche il RCOG suggerisce di attenersi alla classificazione elaborata dal gruppo International Ovarian Tumor Analysis (IOTA) (1) descrivendone:

- l'aspetto (uniloculare, uniloculare-solida, multiloculare, multiloculare-solida, solida, inclassificabile)
- il contenuto (anecogeno, ipoecogeno, a vetro smerigliato, emorragico, misto)
- la presenza di tessuto solido (papille o componente solida non aggettante)
- la presenza ed il numero di setti
- le irregolarità della parete interna ed esterna
- la presenza di vascolarizzazione al color o Power Doppler ("color score")
- eventuali parametri aggiuntivi (mobilità, dolorabilità, coni d'ombra, ascite, etc.)

Definizione del rischio di malignità

La valutazione soggettiva del rischio di malignità (**'subjective assessment' e 'pattern recognition'**) rappresenta il parametro più efficace per discriminare le formazioni annessiali benigne dalle maligne. I parametri ecografici suggestivi di benignità sono i seguenti:: morfologia uniloculare, presenza di componete solida con diametro inferiore a 7 mm, presenza di coni d'ombra, morfologia multiloculare con diametro massimo < 10 cm e assenza di vascolarizzazione. Un'alternativa alla valutazione soggettiva è rappresentata dall'applicazione di modelli di valutazione del rischio di malignità, quali le **Simple Rules** (Figura 1) o **ADNEX** , entrambi sviluppati dal gruppo IOTA. Le *simple rules* si applicano nel seguente modo per calcolare il rischio di benignità: in presenza di almeno una caratteristica benigna («features» B) e di nessuna maligna («features M»), la formazione viene classificata come benigna. Invece in presenza di caratteristiche sia benigne che maligne, le Simple rules sono inconclusive. In questo caso è possibile utilizzare il modello ADNEX per calcolare il rischio di malignità. Il modello ADNEX è semplice ed include tre variabili cliniche e 6 parametri ecografici. Dopo aver inserito le variabili, il modello è in grado di calcolare il rischio di malignità. Qualora il rischio di malignità è inferiore al 10%, la formazione viene classificata come benigna. Questo modello è stato incluso nel sistema di rischio Ovarian Adnexal Reporting and Data System (O-RADS), con l'obiettivo di definire il management più appropriato in base alla categoria di rischio (Figura 2).

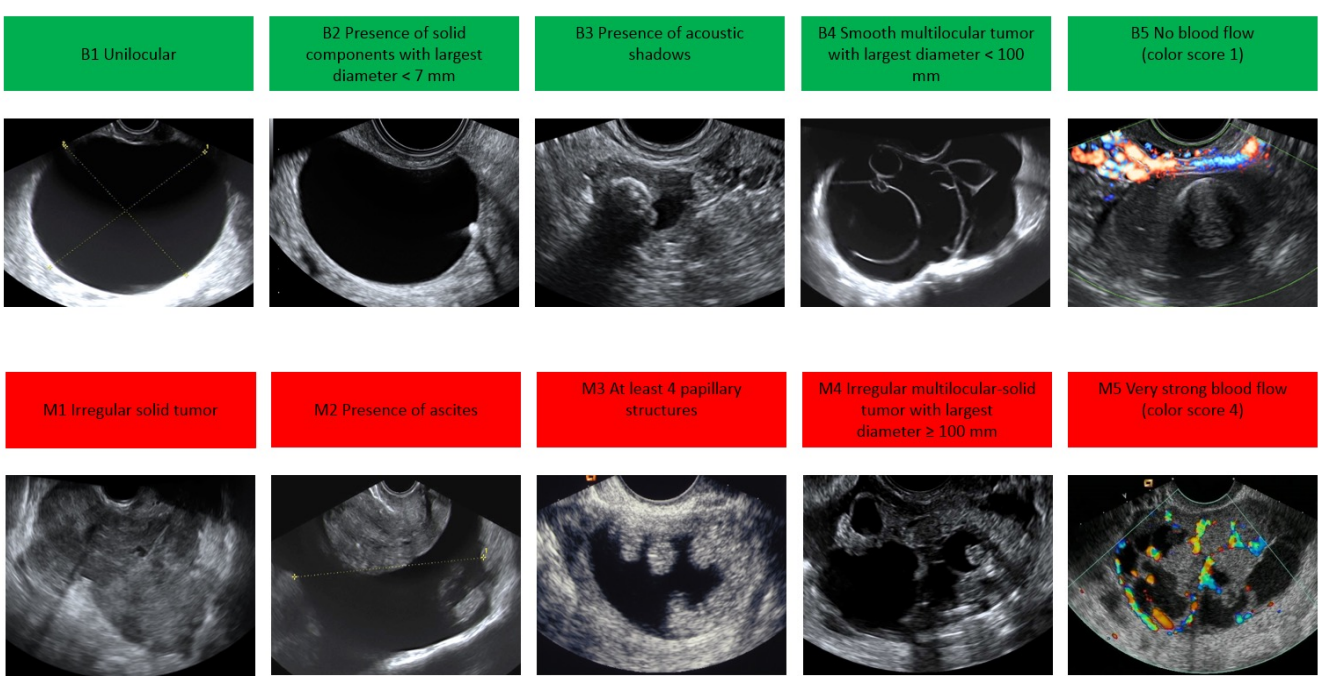

Figura 1. Simple Rules.

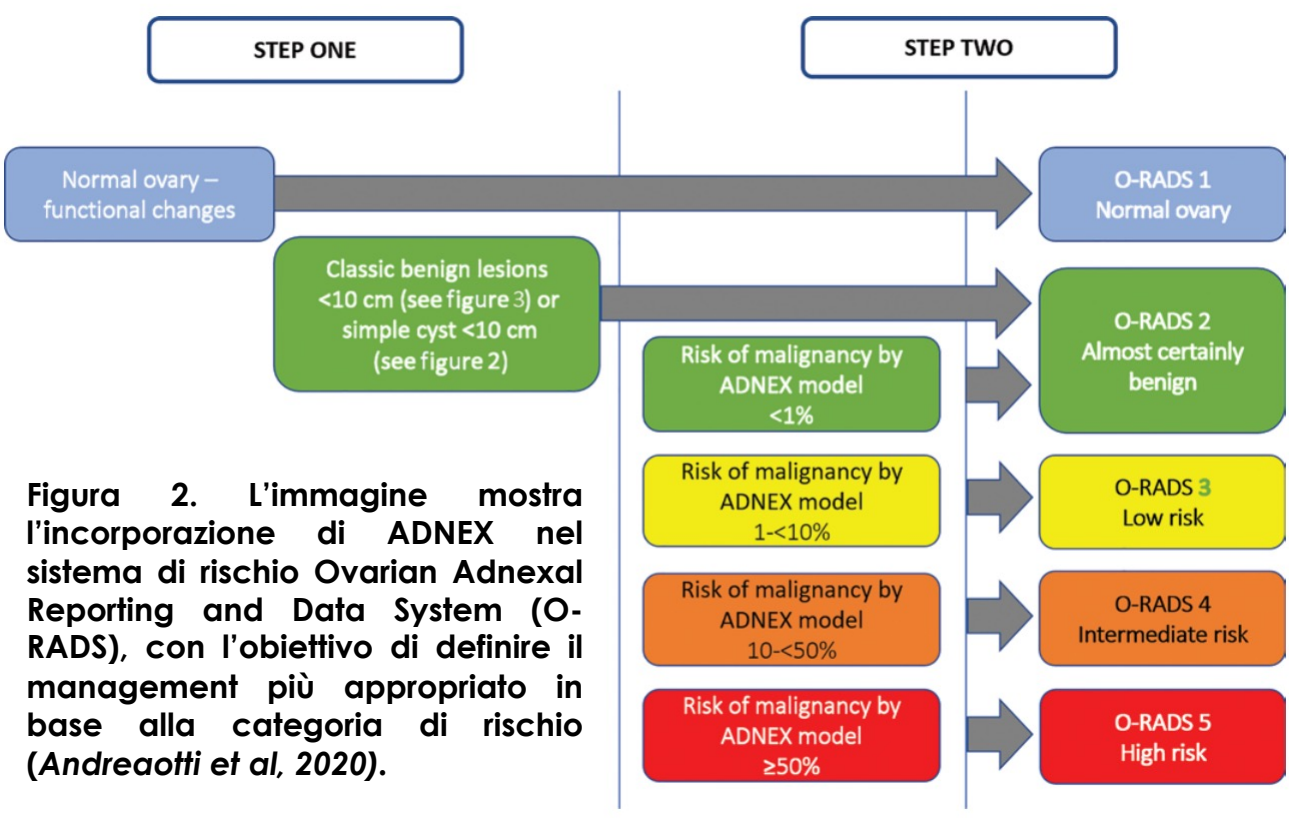

Figura 2. L'immagine mostra l'incorporazione di ADNEX nel sistema di rischio Ovarian Adnexal Reporting and Data System (O-RADS), con l'obiettivo di definire il management più appropriato in base alla categoria di rischio (*Andreaotti et al, 2020*).

Management

Le formazioni annessiali classificate con caratteristiche di benignità alla valutazione ecografica, se asintomatiche, possono essere trattate in modo conservativo e rivalutate ecograficamente a 8-12 settimane dalla diagnosi, successivamente la frequenza dei controlli può divenire anche annuale.

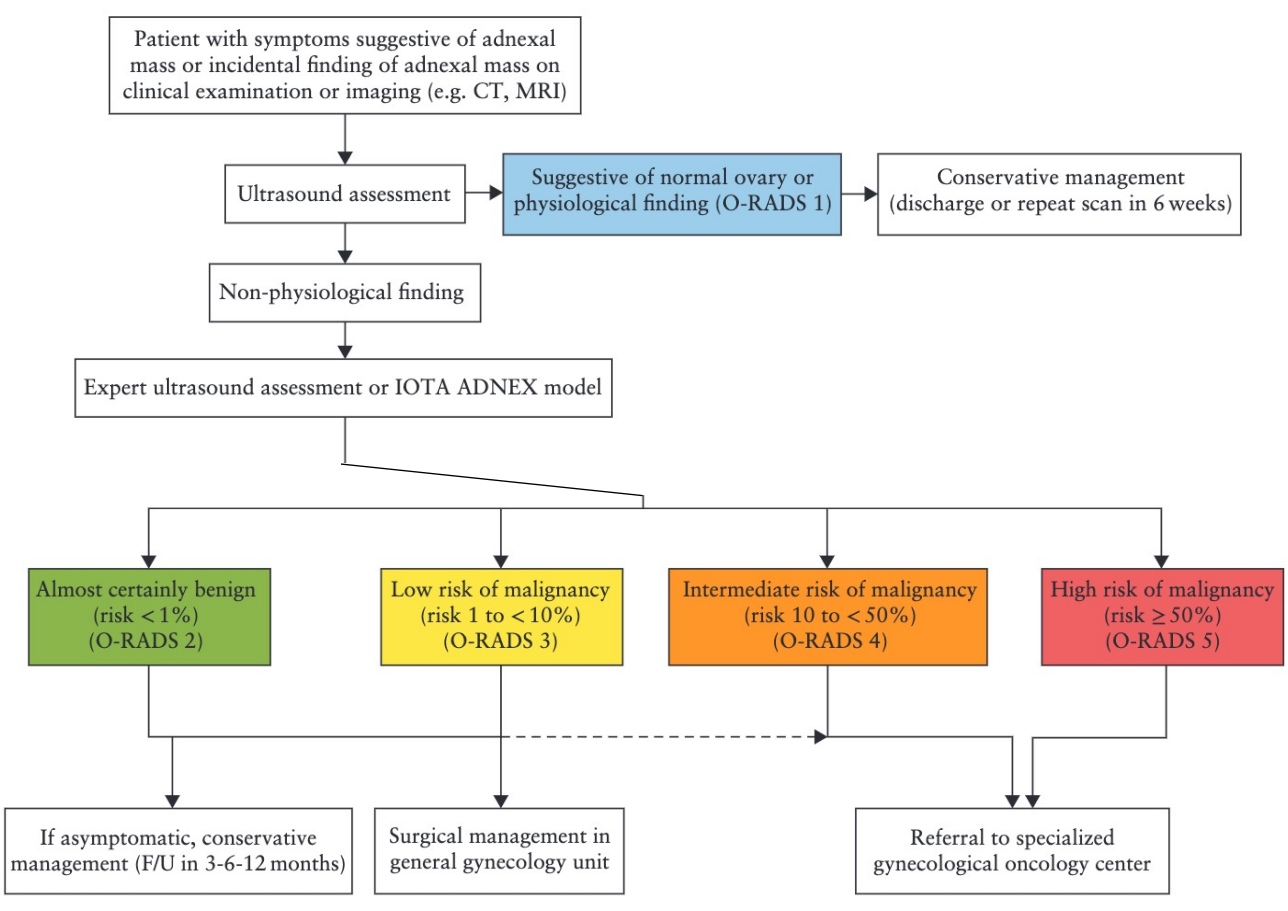

Figura 3. La flowchart mostra il consensus raggiunto dagli esperti ESGO/ISUOG/IOTA/ESGE descrivendo gli steps raccomandati per distinguere fra masse benigne e maligne e per indirizzare le pazienti verso i trattamenti più appropriati (*Timmerman et al, 2021*)

Counseling

Le formazioni annessiali con caratteristiche ecografiche di benignità posso quindi essere avviate a follow up.

Infatti, dall'analisi ad interim dello studio prospettico multicentrico IOTA-5, a 2 anni di follow up l'incidenza cumulativa di malignità è stata dello 0.4%, (lo 0.3% era rappresentato da tumori borderline). Nel 20,2% dei casi vi è stata una risoluzione spontanea delle cisti, la torsione ovarica si è verificata nello 0,4% dei casi e la rottura della cisti nello 0,2% dei casi.

Bibliografia

1. Timmerman D et al. International Ovarian Tumor Analysis (IOTA) Group. Terms, definitions and measurements to describe the sonographic features of adnexal tumors: a consensus opinion from the International Ovarian Tumor Analysis (IOTA) Group. Ultrasound Obstet Gynecol. 2000 Oct;16(5):500-5. doi: 10.1046/j.1469-0705.2000.00287.x. PMID: 11169340.

2. Van Calster B et al. Evaluating the risk of ovarian cancer before surgery using the ADNEX model to differentiate between benign, borderline, early and advanced stage invasive, and secondary metastatic tumours: prospective multicentre diagnostic study. BMJ. 2014 Oct 15;349:g5920. doi: 10.1136/bmj.g5920. PMID: 25320247; PMCID: PMC4198550.

3. Andreotti RF et al. O-RADS US Risk Stratification and Management System: A Consensus Guideline from the ACR Ovarian-Adnexal Reporting and Data System Committee. Radiology. 2020 Jan;294(1):168-185. doi: 10.1148/radiol.2019191150. Epub 2019 Nov 5. PMID: 31687921.

4. Timmerman D et al. ESGO/ISUOG/IOTA/ESGE Consensus Statement on preoperative diagnosis of ovarian tumors. Ultrasound Obstet Gynecol. 2021 Jul;58(1):148-168. doi: 10.1002/uog.23635. Epub 2021 Jun 10. PMID: 33794043.

5. Froyman W et al. Risk of complications in patients with conservatively managed ovarian tumours (IOTA5): a 2-year interim analysis of a multicentre, prospective, cohort study. Lancet Oncol. 2019 Mar;20(3):448-458. doi: 10.1016/S1470-2045(18)30837-4. Epub 2019 Feb 5. PMID: 30737137.