

MANUALE METODOLOGICO PER ECOGRAFIA OSTETRICA E GINECOLOGICA

SIEOG

Società Italiana di
Ecografia Ostetrico
Ginecologica e
Metodologie
Biofisiche

MANUALE METODOLOGICO PER ECOGRAFIA OSTETRICA E GINECOLOGICA



A cura di

**Esperti SIEOG
e Coordinatori dei gruppi di lavoro**

Giuseppe Cali, Vincenzo D'Addario, Andrea Dall'Asta
Valentina De Robertis, Caterina Exacoustos, Anna Fichera
Nicola Fratelli, Tullio Ghi, Stefano Guerriero
Pasquale Martinelli, Dario Paladini, Federico Prefumo
Giuseppe Rizzo, Mariangela Rustico, Laura Sarno
Andrea Sciarrone, Tamara Stampalja, Fabrizio Taddei
Antonia Testa, Tullia Todros, Herbert Valensise
Patrizia Vergani, Nicola Volpe, Paolo Volpe

Direttivo SIEOG 2021-2024

Presidente Valentina De Robertis, **Past President** Tiziana Frusca
Vice Presidenti Cristina Peddes, Nicola Volpe
Consiglieri Valentina Chiappa, Alessandra Familiari,
Maddalena Morlando, Nicola Chianchiano, Irene Sciacovelli
Tesoriere Andrea Sciarrone, **Segretario** Claudiana Olivieri

I Edizione 2021
Edizione rivista e aggiornata 2024

ISBN 88 - 6135 - 244 - 8
978 - 88 - 6135 - 244 - 5

Copyright © 2024



Progetto grafico: EDITEAM Gruppo Editoriale

Tutti i diritti sono riservati, nessuna parte di questa pubblicazione può essere riprodotta, trasmessa o memorizzata in qualsiasi forma e con qualsiasi mezzo senza il permesso scritto dell'Editore.

L'Autore e l'Editore declinano, dopo attenta e ripetuta correzione delle bozze, ogni responsabilità derivante da eventuali errori, peraltro sempre possibili. Lo standard qualitativo delle immagini pubblicate potrebbe risultare non completamente omogeneo. Tuttavia per la singolarità dei quadri presentati ne è stata decisa la pubblicazione per completezza di documentazione iconografica. L'utilizzo in questa pubblicazione di denominazioni generiche, nomi commerciali, marchi registrati, ecc. anche se non specificatamente identificati, non implica che tali denominazioni o marchi siano protetti dalle relative leggi e regolamenti. Responsabilità legale per prodotti: l'Editore non può garantire l'esattezza delle indicazioni sui dosaggi e l'impiego dei prodotti menzionati nella presente opera. Il lettore dovrà di volta in volta verificarne l'esattezza consultando la bibliografia di pertinenza.

PREFAZIONE

La SIEOG è stata la Società promotrice e coordinatrice delle Linee Guida sull'Ecografia Ostetrica e Ginecologica, elaborate dalle maggiori Società scientifiche del settore Ostetrico e Ginecologico e condivise con vari portatori di interesse secondo quanto indicato dall'Istituto Superiore di Sanità (ISS). Tali Linee Guida, approvate dal CNEC (Centro Nazionale Eccellenza Clinica - ISS), sono state pubblicate sul sito SNLG e sul sito SIEOG nel 2021.

In contemporanea la SIEOG ha realizzato nel 2021 e diffuso sul sito della Società, un Manuale Metodologico ad integrazione delle Linee Guida, allo scopo di fornire indicazioni pratiche correlate ad immagini sulla modalità di esecuzione delle diverse tipologie di esami ecografici riportati nelle Linee Guida stesse.

Come annunciato nella edizione del 2021, a distanza di più di 2 anni dalla prima edizione, il manuale metodologico è stato rivisto ed aggiornato.

Si ribadisce che il contenuto di questo manuale deve essere inteso come uno strumento che fornisce "indicazioni di base" che possono essere ulteriormente approfondite attraverso la consultazione dei manuali specifici che la SIEOG ha pubblicato in questi anni e che vengono sottoposti a continuo aggiornamento.

Anche in questo caso mancano in questo testo le informative ed i consensi (disponibili in varie lingue), le modalità di refertazione e archiviazione reperibili con accesso libero sul sito della SIEOG.

Nella speranza che questo manuale possa essere una guida utile alla vostra attività ecografica, vi invitiamo a consultare periodicamente il sito della SIEOG sul quale continuerete a trovare continui aggiornamenti.

Valentina De Robertis
Presidente SIEOG 2021-2024

Tiziana Frusca
Past-President SIEOG (2019-2021)

Prefazione	III
Modalità di esecuzione dell'ecografia del primo trimestre	1
▪ Ecografia di datazione	
▪ Ecografia per valutazione del rischio per aneuploidie fetali	
▪ Misurazione della traslucenza nucale	
▪ Protocollo predefinito per la valutazione dell'anatomia fetale	
Modalità di esecuzione dell'ecografia del secondo trimestre	6
▪ Determinazione del numero dei feti	
▪ Verifica della presenza di attività cardiaca fetale	
▪ Biometria	
▪ Valutazione dell'anatomia fetale (screening delle malformazioni fetali maggiori)	
Modalità di esecuzione dell'ecografia del terzo trimestre	12
▪ Valutazione della situazione, presentazione ed attività cardiaca fetale	
▪ Biometria	
▪ Anatomia	
Modalità di esecuzione dell'esame ecografico nelle gravidanze gemellari	16
▪ Definizione di corionicità e amnionicità	
▪ Datazione	
▪ Corretta identificazione dei gemelli	
▪ Monitoraggio della gravidanza gemellare monocoriale	
▪ Diagnosi delle complicanze della gravidanza gemellare monocoriale	
▪ Diagnosi della sequenza anemia-policitemia (TAPS)	
▪ Monitoraggio della gravidanza gemellare bicoriale	
▪ Diagnosi delle complicanze della gravidanza gemellare bicoriale	
▪ Diagnosi di restrizione di crescita (sIUGR) nelle gravidanze gemellari bicoriali	
Modalità di esecuzione della valutazione ecografica della cervicometria	23

Modalità di esecuzione della velocimetria Doppler	25
<ul style="list-style-type: none"> ■ Misurazione della velocimetria Doppler delle arterie uterine ■ Misurazione della velocimetria Doppler dell'arteria ombelicale ■ Misurazione della velocimetria Doppler dell'arteria cerebrale media ■ Misurazione della velocimetria Doppler del dotto venoso 	
Modalità di esecuzione della ecografia in travaglio-parto	31
<ul style="list-style-type: none"> ■ Valutazione della posizione della testa fetale ■ Valutazione della stazione della testa fetale 	
Modalità di esecuzione dell'ecografia office	36
<ul style="list-style-type: none"> ■ Ecografia office ginecologica ■ Ecografia office ostetrica ■ Limiti dell'ecografia office 	
Modalità di esecuzione dell'ecografia di riferimento	38
<ul style="list-style-type: none"> ■ Introduzione ■ Modalità di effettuazione dell'esame ecografico di riferimento ■ Neurosonogramma fetale ■ Ecografia di riferimento per rischio malformativo ■ Protocollo per rischio aspecifico di malformazione fetale ■ Modalità di effettuazione dell'esame ecografico di riferimento per lo studio della placenta ■ Considerazioni conclusive 	
Modalità di esecuzione della ecocardiografia fetale	45
<ul style="list-style-type: none"> ■ Epoca dell'esame ■ Requisiti tecnici della strumentazione ■ Modalità di esecuzione dell'esame 	
Modalità di esecuzione dell'ecografia ginecologica	49

▶ MODALITÀ DI ESECUZIONE DELL'ECOGRAFIA DEL PRIMO TRIMESTRE

L'ecografia di screening del primo trimestre può essere eseguita allo scopo di datare la gravidanza e/o per la valutazione del rischio per aneuploidie fetali. Tali valutazioni possono essere eseguite in due momenti diversi della gravidanza o nel corso dello stesso esame, a seconda dell'epoca gestazionale in cui viene eseguita l'ecografia.

Ecografia di datazione

Nel primo trimestre, la datazione va preferenzialmente eseguita dopo le dieci settimane, idealmente tra 11 e 13+6 quando è possibile eseguire la misurazione della translucenza nucale per lo screening delle aneuploidie. Tuttavia, se la paziente viene valutata ad epoca gestazionale più precoce (<10 settimane), vanno ricercati i seguenti parametri:

- valutazione delle regioni annessiali (ev. presenza di tumefazioni annessiali);
- presenza o assenza di camera ovulare all'interno dell'utero;
- identificazione di embrione/feto;
- numero di embrioni/feti;
- in caso di gravidanza multipla definizione di corionicità e amnionicità;
- presenza o assenza dell'attività cardiaca rilevata in B-Mode o in M-Mode. È sconsigliato l'utilizzo del Doppler pulsato o colore per la rilevazione dell'attività cardiaca nel periodo embrionale (fino a 10 settimane e 0 giorni);
- misura della camera ovulare (o sacco gestazionale o SG), se non è visualizzabile l'embrione. Della camera ovulare (CO o SG) va considerato il diametro medio, ponendo i calibri interno-interno, ottenuto dalla media di tre diametri (longitudinale, trasversale, antero-posteriore) misurati in due scansioni dell'utero (longitudinale e trasversale);
- misura dell'embrione/feto: lunghezza cranio-caudale (CRL) e/o diametro biparietale (DBP). Il CRL va misurato con l'embrione/feto in scansione sagittale mediana, in posizione neutra (né iperesteso né iperflesso), escludendo il sacco vitellino (Fig. 1).

Se ritenuto opportuno dall'operatore l'ecografia di datazione può essere eseguita per via transvaginale al fine di ottenere una maggiore qualità dell'immagine ecografica.

La decisione di ridatare la gravidanza deve essere preceduta da un'attenta valutazione anamnestica della gestante (ritmo dei cicli mestruali, assunzione di estroprogestinici o capoparto poco prima dell'ultima mestruazione, caratteristiche degli ultimi 2 cicli, ecc.).

Si sottolinea che la data dell'ultima mestruazione non è modificabile in quanto rappresenta un dato anamnestico reale e non stimato; la datazione ecografica della gravidanza si traduce piuttosto nel definire una data presunta di parto, che rappresenta la data di riferimento per il management della gravidanza. L'ecografia è il metodo più accurato nel

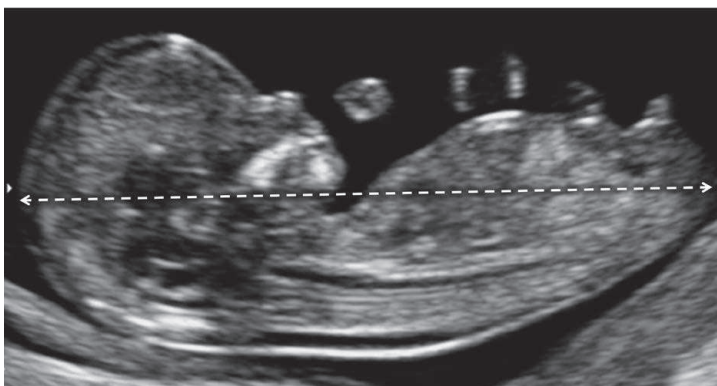


Figura 1: CRL primo trimestre scansione longitudinale.

definire l'epoca gestazionale. Pertanto la misura del CRL dovrebbe sempre essere utilizzata per stimare l'epoca gestazionale indipendentemente dalla discrepanza tra epoca anamnestica ed ecografica, tranne nei casi di gravidanza ottenuta mediante procreazione assistita. In quest'ultimo caso, l'età gestazionale si calcola in base al giorno del concepimento, che coincide solitamente con il giorno del pick-up ovocitario, quando si utilizzano ovociti freschi. In caso di trasferimento di embrione congelato, la data del concepimento è stimata sottraendo dalla data del transfer l'età dell'embrione. In mancanza delle informazioni relative alle procedure di procreazione medicalmente assistita, l'epoca gestazionale va stimata come per i feti concepiti spontaneamente, sulla base del CRL.

In caso di sospetta aneuploidia oppure in presenza di anomalie fetali maggiori è consigliabile non ridatare la gravidanza per discrepanza delle misurazioni ottenute in quanto, in questi casi, una ridatazione maschererebbe deficit di crescita precoci che solitamente si associano ad anomalie fetali (trisomia 18, triploidia, ecc.). L'eventuale ridatazione della gravidanza sulla base dell'esame ecografico va chiaramente evidenziata nel referto.

Il CRL va misurato secondo una metodologia ben definita, sopra descritta, nella medesima scansione sagittale mediana utilizzata per la translucenza nucale. Tale misura dovrebbe essere pertanto effettuata da operatori con training appropriato, idealmente nel contesto dell'ecografia per la valutazione del rischio per aneuploidie fetali, eseguita da personale dedicato all'ecografia del primo trimestre.

La datazione ecografica si avvale di curve di riferimento per i valori di CRL nelle diverse epoche gestazionali. Ad oggi ce ne sono molte disponibili, ma le più recenti sembrano basarsi su metodologie rigorose e popolazioni ampie. In particolare, le recenti curve di riferimento internazionali prodotte dal gruppo "Intergrowth-21" sembrano efficaci nel datare la gravidanza e facilmente fruibili nei diversi contesti, sia incorporabili in software di refertazione che consultabili su tabelle di sintesi dei dati (Tab. 1).

Ecografia per valutazione del rischio per aneuploidie fetali

In assenza di altre indicazioni specifiche, l'ecografia del primo trimestre va eseguita a 11 settimane + 0 giorni - 13 settimane + 6 gg di gestazione con l'obiettivo di datare la gravidanza e valutare il rischio per aneuploidie. Oltre a definire sede della gravidanza, numero e vitalità del feto o dei feti, eventuale corionicità/amnionicità e CRL come descritto nel precedente paragrafo, va eseguita la misurazione della translucenza nucale, la cui metodologia è di seguito riportata.

Misurazione della translucenza nucale

L'applicazione di un protocollo definito per la valutazione della translucenza nucale da parte di operatori che hanno eseguito un training appropriato è un criterio essenziale per poter includere la translucenza nucale nella valutazione del rischio per aneuploidie fetali.

- Il CRL deve essere compreso tra 45 e 84 mm.
- Durante la scansione abbassare i guadagni; l'armonica tissutale può essere utilizzata se consente di ottenere immagini di qualità superiore.
- Feto in posizione neutrale, con la testa in asse con la colonna, non flessa o iperestesa. Scansione sagittale del feto che deve apparire sullo schermo in orizzontale con ottenimento dell'immagine del profilo fetale (punti di riferimento: visualizzazione del naso, il palato deve avere forma rettangolare e non deve essere visualizzato il processo frontale dell'osso mascellare, visualizzazione del diencefalo).
- Posizionare il fuoco appena sotto la translucenza nucale.

Tabella 1

CRL

CRL (mm)	Gestational age (weeks)	CRL (mm)	Gestational age (weeks)
	50 th C.		50 th C.
15	8+3	56	12+1
16	8+3	57	12+1
17	8+4	58	12+2
18	8+5	59	12+2
19	8+6	60	12+3
20	8+6	61	12+3
21	9+0	62	12+4
22	9+1	63	12+4
23	9+1	64	12+5
24	9+2	65	12+6
25	9+3	66	12+6
26	9+3	67	13+0
27	9+4	68	13+0
28	9+5	69	13+1
29	9+5	70	13+1
30	9+6	71	13+2
31	10+0	72	13+2
32	10+0	73	13+3
33	10+1	74	13+3
34	10+2	75	13+4
35	10+2	76	13+4
36	10+3	77	13+5
37	10+3	78	13+6
38	10+4	79	13+6
39	10+5	80	14+0
40	10+5	81	14+0
41	10+6	82	14+1
42	10+6	83	14+1
43	11+0	84	14+2
44	11+1	85	14+2
45	11+1	86	14+3
46	11+2	87	14+3
47	11+2	88	14+4
48	11+3	89	14+4
49	11+4	90	14+5
50	11+4	91	14+5
51	11+5	92	14+6
52	11+5	93	14+6
53	11+6	94	15+0
54	11+6	95	15+0
55	12+0		

Estratto e modificato, da: Papageorghiou et al. International standards for early fetal size and pregnancy dating based on ultrasound measurement of crown-rump length in the first trimester of pregnancy. *Ultrasound Obstet Gynecol* 2014; 44: 641-648.
CRL: Crown-Rump Length; C: centile.

- È necessario distinguere la cute fetale dall'amnion.
- L'ingrandimento dell'immagine deve essere tale da comprendere solamente la testa fetale e la porzione superiore del torace (Fig. 2).
- Ingrandimenti tali per cui ogni movimento del calibro produce un cambiamento della misurazione di 0,1 mm.
- Le misurazioni devono essere prese con il bordo interno della rima orizzontale dei calibri, posizionato sulla linea che definisce lo spessore della translucenza nucale.
- Le barra orizzontale dei calibri non deve sporgere nello spazio anecogeno della translucenza nucale.

In caso di gravidanze plurime è necessario valutare la corionicità/amnionicità e la documentazione iconografica va allegata al referto (si rimanda comunque al protocollo di esecuzione della ecografia nella gravidanza gemellare).

Protocollo predefinito per la valutazione dell'anatomia fetale

Popolazione generale

Quando l'ecografia di screening del primo trimestre viene eseguita a 11-13 settimane+6 gg di gestazione, vanno visualizzate i seguenti piani e le seguenti strutture anatomiche:

- sezione trasversa dell'estremo cefalico (Fig. 3); presenza delle ossa del cranio; linea mediana; plessi corioidei all'interno dei ventricoli;
- sezione trasversa dell'addome in corrispondenza dell'inserzione del cordone ombelicale: normale inserzione del cordone ombelicale (a partire da 12 settimane + 0 gg) (Fig. 4);
- sezione sagittale della pelvi per valutare la vescica allo scopo di escludere una megavesicica nel qual caso la paziente va inviata a Centro di riferimento;

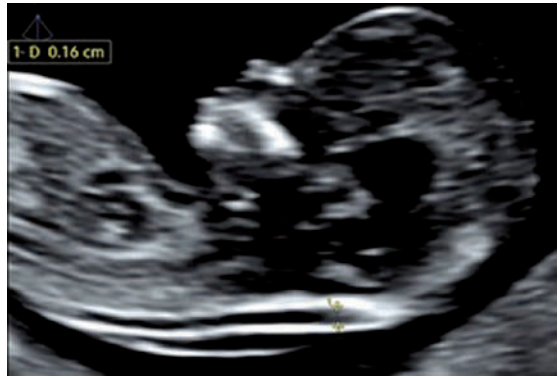

Figura 2: Misurazione NT.

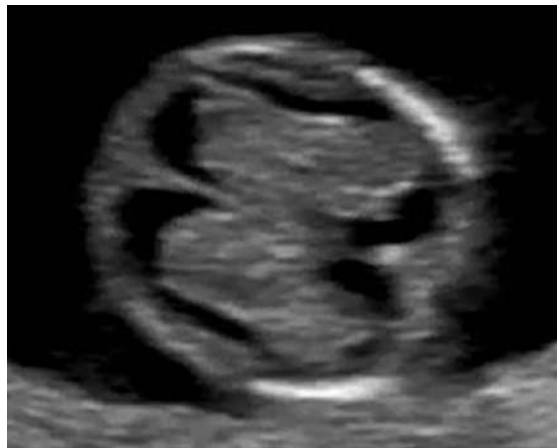

Figura 3: Cranio ed encefalo primo trimestre.

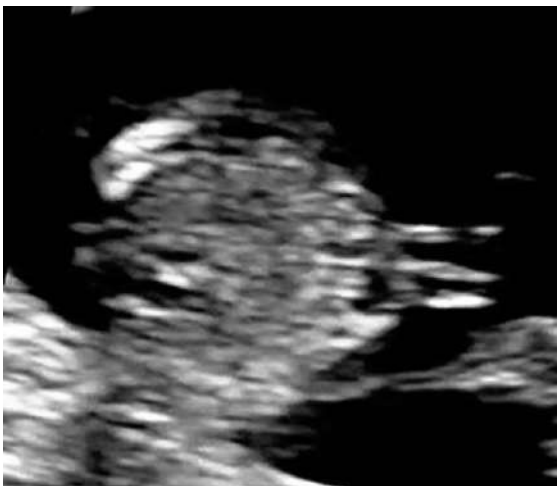

Figura 4: Inserzione del cordone a livello addominale primo trimestre.

- presenza dei quattro arti;
- qualora sia possibile la visualizzazione dello stomaco verificare che la posizione dello stesso sia omolaterale rispetto alla posizione del cuore.

Segnaliamo che la valutazione anatomica del feto è condizionata dalla tipologia della paziente, dall'esatta epoca di gravidanza e dalla tipologia di strumentazione ecografica disponibile". In particolare l'obesità è correlata ad una difficoltà maggiore di studio delle strutture anatomiche fetali. Resta confermato che una adeguata valutazione anatomica del feto viene effettuata di norma nel secondo trimestre di gravidanza.

Valutazione gravidanze a rischio elevato per aneuploidie e per sospetto di anomalie strutturali

In caso di translucenza nucale uguale o superiore a 3,5 mm, a 11-13 settimane+6 gg di gestazione è indicato inviare la paziente presso Centro di riferimento per valutazione ecografica approfondita. Tale esame può essere offerto anche in gravidanze con fattori di rischio specifici emersi da un consulto multidisciplinare con il genetista medico o nel caso in cui siano state sospettate delle anomalie strutturali. Vanno visualizzati i seguenti piani e le seguenti strutture anatomiche:

Organo/area anatomica	
Testa	presenza delle ossa del cranio; linea mediana; plessi corioidei all'interno dei ventricoli; visualizzazione di 3 spazi anecogeni della fossa cranica posteriore
Collo	aspetto normale
Viso	orbite*, ossa nasali*, profilo*
Colonna vertebrale	scansione longitudinale con cute sovrastante integra*
Torace	campi polmonari simmetrici, non masse, non soffiusioni
Cuore	attività cardiaca ritmica; levocardia; presenza delle quattro camere simmetriche*; scansione 3 vasi e trachea*, entrambe al color o power Doppler
Addome	presenza dello stomaco nel quadrante superiore di sinistra, vescica*, reni*
Parete addominale	normale inserzione del cordone ombelicale
Arti	quattro arti ognuno composto da tre segmenti; presenza di mani e piedi con orientamento nella norma*

Gli elementi contrassegnati da asterisco (*) possono non essere sempre valutabili, anche in dipendenza di fattori come l'obesità materna, la presenza di miomi, la retroversione uterina, l'epoca gestazionale all'esecuzione dell'esame (soprattutto se prima delle 12 settimane+0 gg).

Per quanto riguarda refertazione e documentazione iconografica e consensi informati fare riferimento a quanto riportato sul sito della SIEOG. La descrizione dei piani di scansione e delle tecniche di misurazione sono riportate nel Manuale Sieog di Ecografia Ostetrica del I trimestre.

MODALITÀ DI ESECUZIONE DELL'ECOGRAFIA DEL SECONDO TRIMESTRE

Determinazione del numero dei feti

Nei casi in cui non sia stato effettuato un esame ecografico ad un'epoca gestazionale precoce (primo trimestre) la determinazione del numero di feti va eseguita nel II trimestre, tale esame ecografico deve prevedere anche la determinazione di amnionicità e corionicità, tuttavia va segnalato che tale valutazione è certamente meno affidabile di una valutazione fatta nel primo trimestre.

Verifica della presenza di attività cardiaca fetale

Rappresenta un reperto preliminare da ricercarsi all'inizio della effettuazione del controllo ecografico.

Biometria

Le variabili biometriche utilizzabili nell'ambito dell'esame di screening del II trimestre sono:

1. Diametro biparietale (DBP);
2. Circonferenza cefalica (CC);
3. Circonferenza addominale (CA);
4. Lunghezza del femore (LF).

La valutazione biometrica fetale consente di verificare se la crescita fetale stia avvenendo in modo regolare o meno e può essere utilizzata per la datazione della gravidanza (solo nei casi in cui nessuna ecografia di datazione sia stata eseguita nel I trimestre di gravidanza). La datazione del II trimestre viene effettuata utilizzando la media delle variabili biometriche (DPB, CC, CA, femore, diametro trasverso del cervelletto). Va effettuata una ridatazione ecografica solo se i valori biometrici rilevati non sono compresi nei limiti di normalità della curva di riferimento utilizzata, e se la discrepanza tra età gestazionale anamnestica ed età gestazionale ecografica è uguale o superiore a due settimane.

Valutazione dell'anatomia fetale (screening delle malformazioni fetali maggiori)

Tra le finalità dell'esame ecografico di screening del II trimestre vi è la valutazione dell'anatomia fetale e la possibilità di sospettare eventuali malformazioni la cui detection rate prenatale, come riportato nelle Linee Guida alle quali questo manuale fa riferimento, tratta dal registro EUROCAT e riferito ai dati italiani è complessivamente del 32% tra II o III terzo trimestre, senza peraltro che sia specificato nell'EUROCAT se si tratta di malformazioni isolate o in associazione ad altre malformazioni. Dal punto di vista generale va sottolineato che la possibilità di identificare malformazioni fetali in epoca prenatale è condizionata da diversi fattori tra i quali la qualità dell'apparecchiatura impiegata, il contesto organizzativo, le caratteristiche della gravida, l'esperienza dell'operatore e certamente anche dal tipo, dalla gravità e dal numero di difetti malformativi presenti nello stesso feto.

La valutazione dell'anatomia fetale viene effettuata attraverso l'impiego di scansioni idonee a dimostrare l'anatomia ecografica normale del feto e al riconoscimento/esclusione delle malformazioni fetali maggiori. Tale accertamento deve essere programmato ad un'epoca gestazionale compresa fra 19+0 e 21+6 settimane di età gestazionale (tenendo anche conto nella programmazione stessa dell'esame di eventuali ridatazioni della gravidanza effettuate durante esami ecografici effettuati precocemente).

Estremo cefalico

Nell'ambito dell'esame di screening del II trimestre, le scansioni di riferimento per la valutazione dell'encefalo fetale sono:

- scansione assiale transventricolare (Fig. 1A);
- scansione transcerebellare.

Attraverso l'effettuazione delle suddette scansioni dovrà essere eseguita una valutazione qualitativa delle seguenti strutture anatomiche:

- ossificazione del cranio;
- integrità della linea mediana (falce);
- trigono (o atrio) del ventricolo laterale distale al trasduttore;
- cavo del setto pellucido;
- cervelletto;
- cisterna magna.

La biometria include:

- misurazione del trigono del ventricolo laterale distale al trasduttore. Questa misura va effettuata posizionando i calipers con modalità interno-interno (Fig. 1C). Indipendentemente dall'epoca gestazionale verrà considerata come normale una misura del trigono <10 mm;
- diametro trasverso del cervelletto (Fig. 1B).

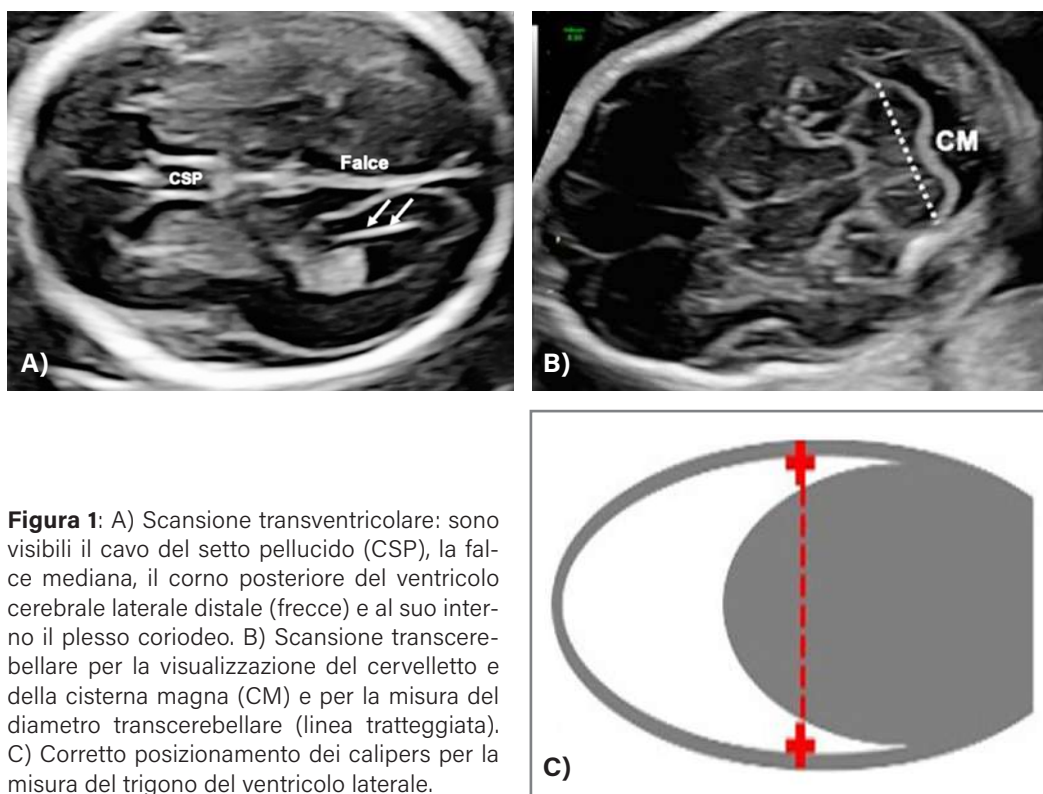


Figura 1: A) Scansione transventricolare: sono visibili il cavo del setto pellucido (CSP), la falce mediana, il corno posteriore del ventricolo cerebrale laterale distale (freccie) e al suo interno il plesso corioideo. B) Scansione transcerebellare per la visualizzazione del cervelletto e della cisterna magna (CM) e per la misura del diametro transcerebellare (linea tratteggiata). C) Corretto posizionamento dei calipers per la misura del trigono del ventricolo laterale.

Per quanto attiene, poi, allo splancnocranio, le scansioni da effettuare sono 2:

- scansione per le orbite, che può essere ottenuta sia ventralmente che lateralmente (Fig. 2A);
- scansione tangenziale del labbro superiore, per dimostrare integrità dello stesso (Fig. 2B).

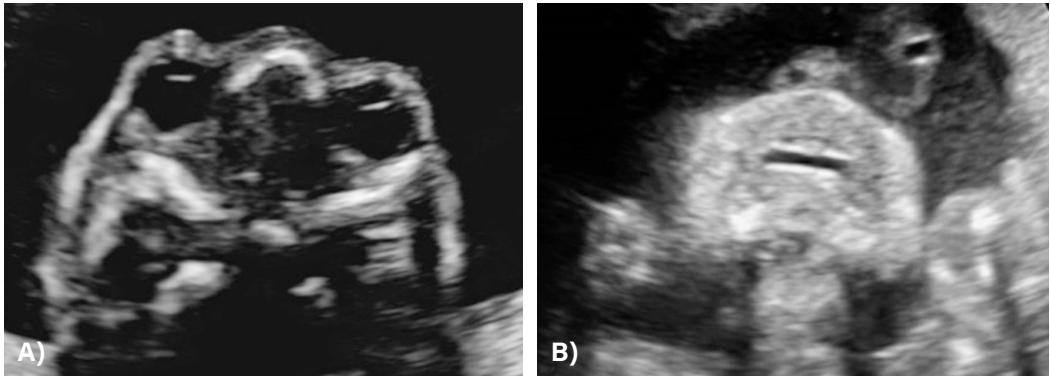


Figura 2: A) Scansione per la visualizzazione delle orbite con approccio ventrale. B) Scansione tangenziale delle labbra per la visualizzazione del labbro superiore.

Colonna vertebrale

La scansione richiesta per la valutazione della colonna vertebrale per lo screening dei difetti del tubo neurale è quella sagittale, idealmente ottenuta con il dorso fetale verso il trasduttore (Fig. 3); se non effettuabile tale valutazione potrà essere effettuata anche mediante scansioni coronali della colonna stessa.

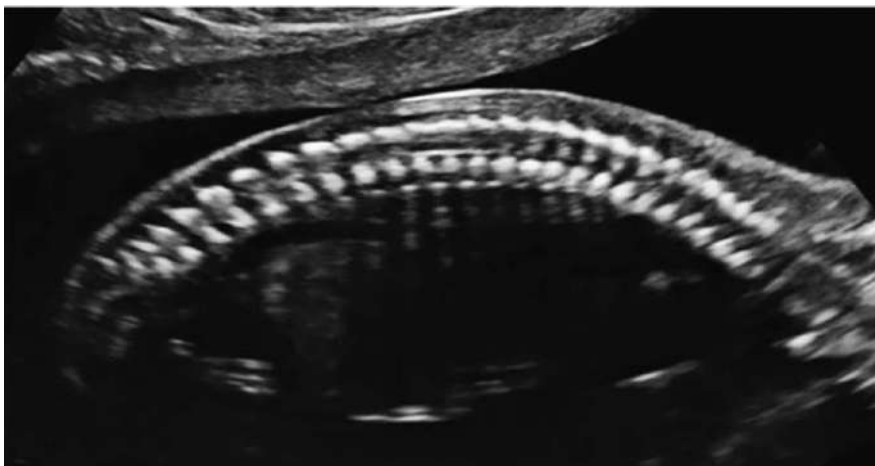


Figura 3: Scansione sagittale della colonna vertebrale.

Torace fetale

Le scansioni anatomiche da ottenere per lo studio qualitativo del torace e del cuore fetale nell'ambito dello screening del II trimestre sono:

- scansione 4 camere cardiache (Fig. 4A). In questa scansione vanno valutati sia i campi polmonari che il cuore. In relazione al cuore, vanno verificati: normalità di posizione, dimensioni e angolo di rotazione (levocardia) del cuore; dimensione di atri e ventricoli; connessioni atrio-ventricolari; valvole atrio-ventricolari; setto inter-atriale e inter-ventricolare; normale ritmo e frequenza cardiaca. Per la determinazione del situs è fondamentale definire la destra e la sinistra del feto in base a presentazione e posizione fetale. Passando dalla scansione trasversale dell'addome alla scansione 4 camere è possibile definire che lo stomaco e il cuore sono entrambi a sinistra e stabilire la normalità del situs;

- connessione ventricolo-arteriosa sinistra (efflusso sinistro; Fig. 4B). In questa scansione vanno verificate la continuità setto-aortica e l'efflusso aortico;
- connessione ventricolo-arteriosa destra (efflusso destro; Fig. 4C). In questa scansione va verificato l'efflusso polmonare;
- crossover (incrocio delle grandi arterie). Passando alternativamente dalla scansione per l'efflusso sinistro a quella per l'efflusso destro, va verificato che i due vasi incrocino, come previsto per l'anatomia normale degli efflussi.

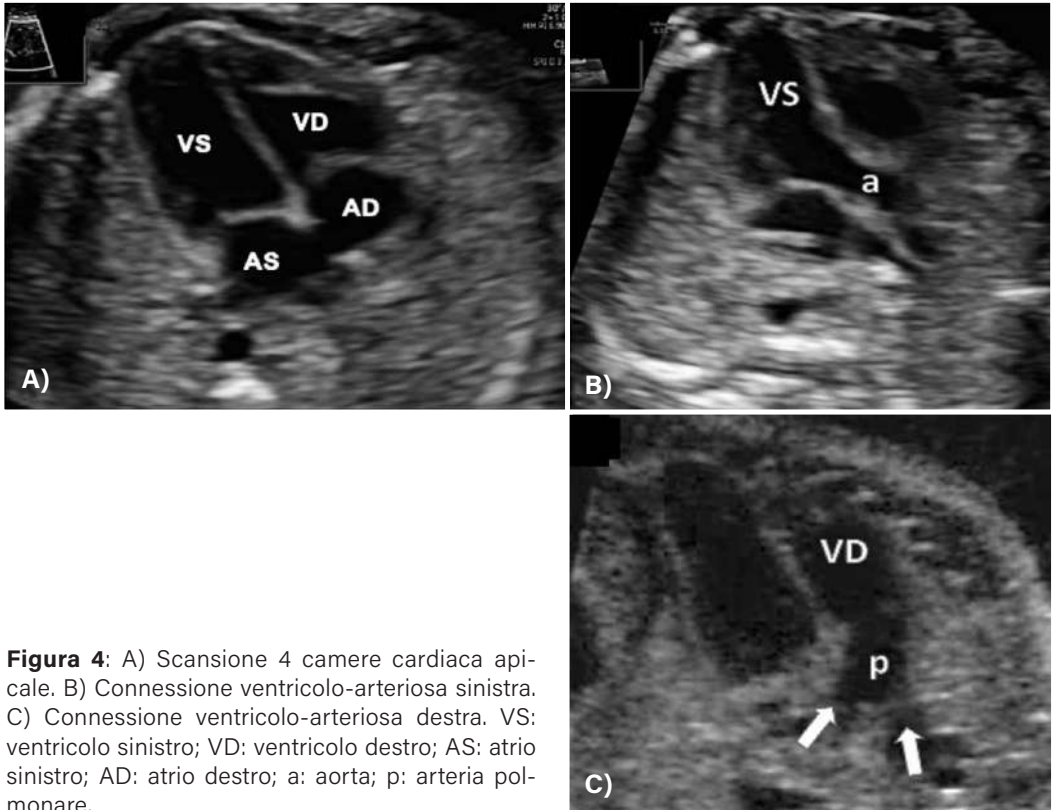


Figura 4: A) Scansione 4 camere cardiaca apicale. B) Connessione ventricolo-arteriosa sinistra. C) Connessione ventricolo-arteriosa destra. VS: ventricolo sinistro; VD: ventricolo destro; AS: atrio sinistro; AD: atrio destro; a: aorta; p: arteria polmonare.

Per quanto attiene alla scansione 3 vasi segnaliamo che anche se è possibile che l'effettuazione di tale scansione possa comportare un miglioramento della sensibilità dello screening delle cardiopatie, non è ancora chiaro l'impatto di tale strategia di screening sulla popolazione a basso rischio e il reale impatto sull'outcome neonatale. Inoltre secondo l'attuale letteratura l'accuratezza diagnostica di tale scansione è in buona parte dipendente dall'utilizzo del color Doppler: in considerazione del fatto che attualmente non è previsto che per l'esecuzione di un esame di screening del secondo trimestre sia necessario l'utilizzo del color Doppler riteniamo che tale scansione debba essere considerata opzionale.

Addome-pelvi fetale

La valutazione dell'addome fetale prevede la dimostrazione delle seguenti strutture anatomiche:

- inserzione del cordone ombelicale e parete addominale anteriore: l'integrità di quest'ultima può essere dimostrata mediante scansioni assiali o mediante una scansione longitudinale mediana (Fig. 5A);

- bolla gastrica (Fig. 5B). Tale dimostrazione viene usualmente eseguita nella scansione assiale prevista per la misurazione della circonferenza addominale;
- reni (Fig. 5C), la cui presenza può essere confermata mediante scansione assiale o coronale (entrambi i reni) o parasagittale (un rene alla volta);
- vescica (Fig. 5A).

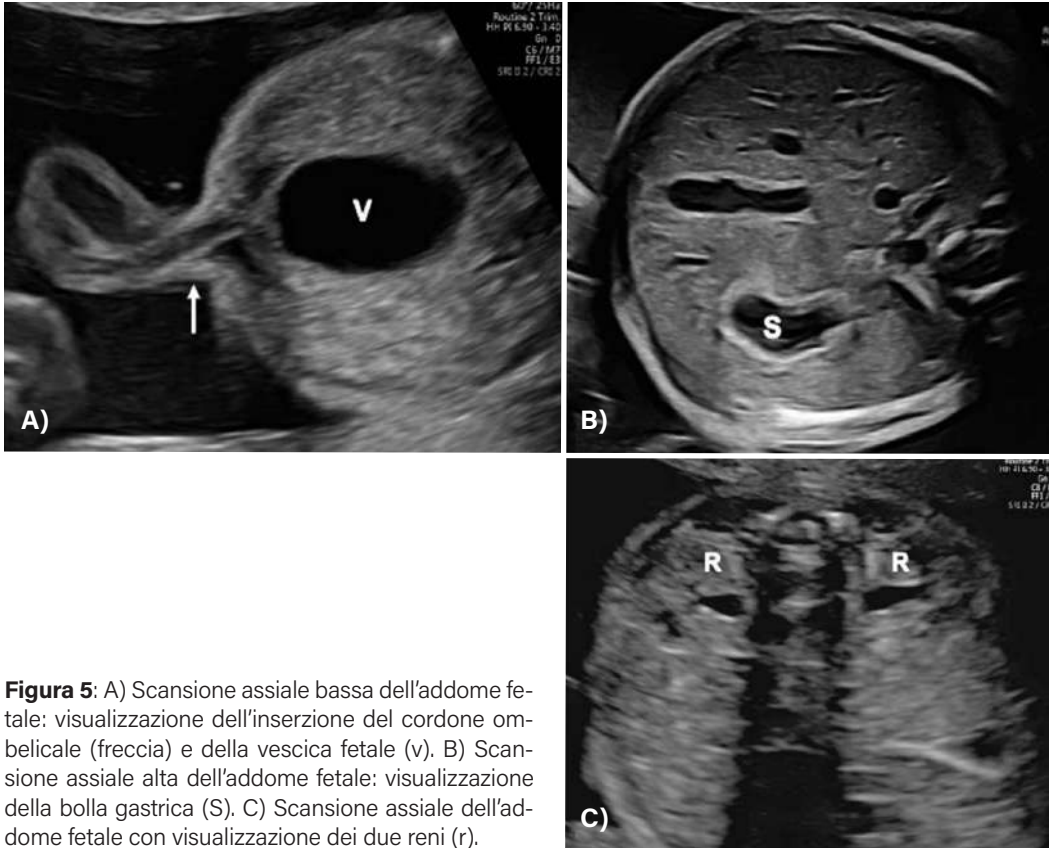


Figura 5: A) Scansione assiale bassa dell'addome fetale: visualizzazione dell'inserzione del cordone ombelicale (freccia) e della vescica fetale (v). B) Scansione assiale alta dell'addome fetale: visualizzazione della bolla gastrica (S). C) Scansione assiale dell'addome fetale con visualizzazione dei due reni (r).

La bolla gastrica e la vescica fetale andranno valutati in termini di presenza/assenza. Inoltre, deve essere identificata la normale posizione dello stomaco fetale in emiaddome sinistro allo scopo di completare la definizione del situs. La presenza o assenza di uno dei due reni nella rispettiva loggia renale può non essere accertabile con sicurezza. L'eventuale rilievo qualitativo di una pelvi renale dilatata dovrà essere seguito da una misurazione del diametro antero-posteriore della pelvi stessa (con metodica interno-interno); se tale diametro risultasse >7 mm il quadro andrà etichettato come pielectasia e questo andrà segnalato sul referto.

Arti fetali

Gli arti vanno valutati controllando in termini di presenza/assenza i segmenti ossei che li compongono:

- per l'arto inferiore: femore, tibia-perone, piede (Fig. 6B);
- per l'arto superiore: omero, radio-ulna, mano (Fig. 6A).

Mani e piedi quindi vanno controllati in termini di presenza/assenza, senza identificazione delle dita.

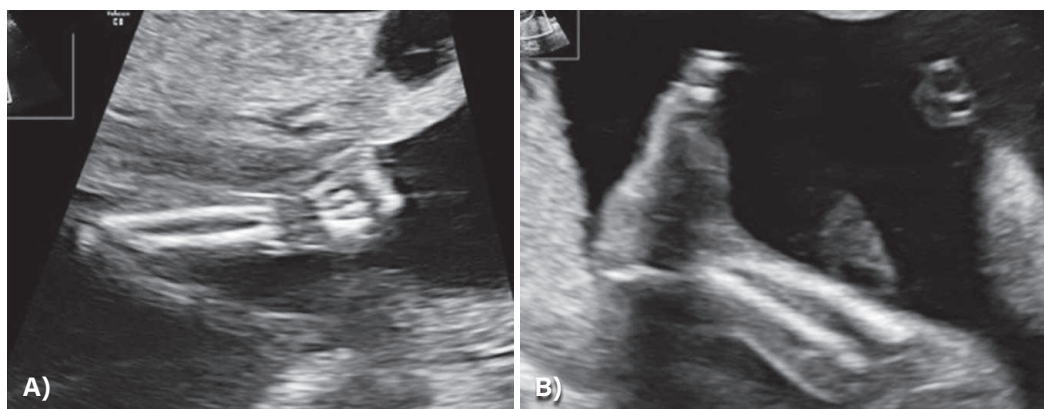


Figura 6: A) Visualizzazione dell'avambraccio, con radio e ulna, e della mano. B) Visualizzazione della gamba, con tibia e perone, e del piede.

Liquido amniotico

La quantità di liquido amniotico deve essere valutata con metodica qualitativa (normale, aumentato, ridotto).

Nel caso in cui all'esame qualitativo non venga rilevata una quantità di liquido amniotico appropriata può essere utile impiegare una valutazione semiquantitativa che consiste nella misura della falda di liquido maggiore misurata con scansione verticale (valori normali compresi fra 2 e 8 cm).

Placenta

Durante l'esame ecografico di screening del II trimestre, è richiesta la valutazione della inserzione della placenta. In caso venga osservata una inserzione bassa del margine inferiore placentare è necessario valutare la distanza fra esso e l'orificio uterino interno, eventualmente con approccio transvaginale, qualora non fosse chiara tale distanza all'esame transaddominale.

Per quanto riguarda refertazione e documentazione iconografica e consensi informati fare riferimento a quanto viene riportato sul sito della SIEOG. La descrizione dei piani di scansione e delle tecniche di misurazione sono riportate nel Manuale Sieog di Ecografia Ostetrica del II e III trimestre.

L'obesità è correlata ad una difficoltà maggiore di studio delle strutture anatomiche fetali e di conseguenza ci si aspetta una minore possibilità di individuazione delle patologie fetali. È opportuno informare la coppia in merito alle conseguenze dell'obesità sulla visualizzazione dell'anatomia fetale e di conseguenza sull'individuazione delle patologie fetali ed è consigliabile che tali concetti vengano riportati in modo comprensibile sul referto o foglio informativo relativo all'ecografia ostetrica da dare alla gestante.

MODALITÀ DI ESECUZIONE DELL'ECOGRAFIA DEL TERZO TRIMESTRE

Valutazione della situazione, presentazione ed attività cardiaca fetale

La verifica della presenza di attività cardiaca rappresenta un reperto preliminare da ricercarsi all'inizio della effettuazione del controllo ecografico.

È indicata la valutazione della quantità di liquido amniotico che, se soggettivamente ridotto o aumentato, richiede la misurazione della tasca massima (oligoamnios: tasca massima <2 cm, polidramnios: tasca massima >8 cm).

Per quanto riguarda la localizzazione della placenta, è importante definire l'inserzione del margine placentare inferiore rispetto all'orifizio uterino interno; se mediante approccio transaddominale l'inserzione appare bassa, è necessario approfondire la valutazione e ricorrere all'ecografia transvaginale.

È necessario documentare se la placenta ricopre l'orifizio uterino interno (OUI) (placenta praevia) o se il suo margine inferiore dista <20 mm dall'OUI (placenta praevia marginale o "low-lying" placenta secondo il RCOG), soprattutto in paziente sottoposta in precedenza a taglio cesareo. In caso di donne con placenta anteriore praevia o "low-lying" e pregresso taglio cesareo è opportuno riferire la paziente ad un Centro di riferimento per la diagnosi di accretismo placentare.

Biometria

Misurazione di:

- diametro biparietale (BPD) e circonferenza cranica (CC);
- circonferenza addominale (CA);
- lunghezza del femore (LF).

La stima del peso fetale, basata sulle misure delle variabili biometriche, può essere usata per monitorare la crescita fetale. Tuttavia è inficiata da un errore che è nel range del 10-15%. L'intervallo per la ripetizione dell'ecografia per la stima del peso fetale dovrebbe essere di almeno 3 settimane, escluso casi in cui un monitoraggio più frequente è clinicamente indicato e comunque non meno di 2 settimane.

La biometria del terzo trimestre non deve mai essere utilizzata per datare la gravidanza. L'età gestazionale deve sempre essere definita prima di iniziare un esame nel terzo trimestre. Essa può essere stabilita o in base alla data di un'ultima mestruazione certa o in base ad un'ecografia eseguita entro le 22 settimane di età gestazionale. I valori biometrici ottenuti devono essere raffrontati con i valori di riferimento della settimana definita ad inizio esame. Nei casi in cui l'età gestazionale sia ignota, una stima dovrà avvalersi di tutti i dati clinici ed anamnestici disponibili, della misura ecografica delle variabili biometriche sopra elencate, della valutazione della quantità di liquido amniotico e della valutazione della velocità di crescita delle variabili biometriche stesse rimisurate a distanza di 2-3 settimane.

Curve di riferimento. Al momento attuale non c'è chiarezza su quali curve di riferimento utilizzare ed a livello nazionale c'è una grande eterogeneità nell'utilizzo di diverse curve di riferimento (Fig. 1).

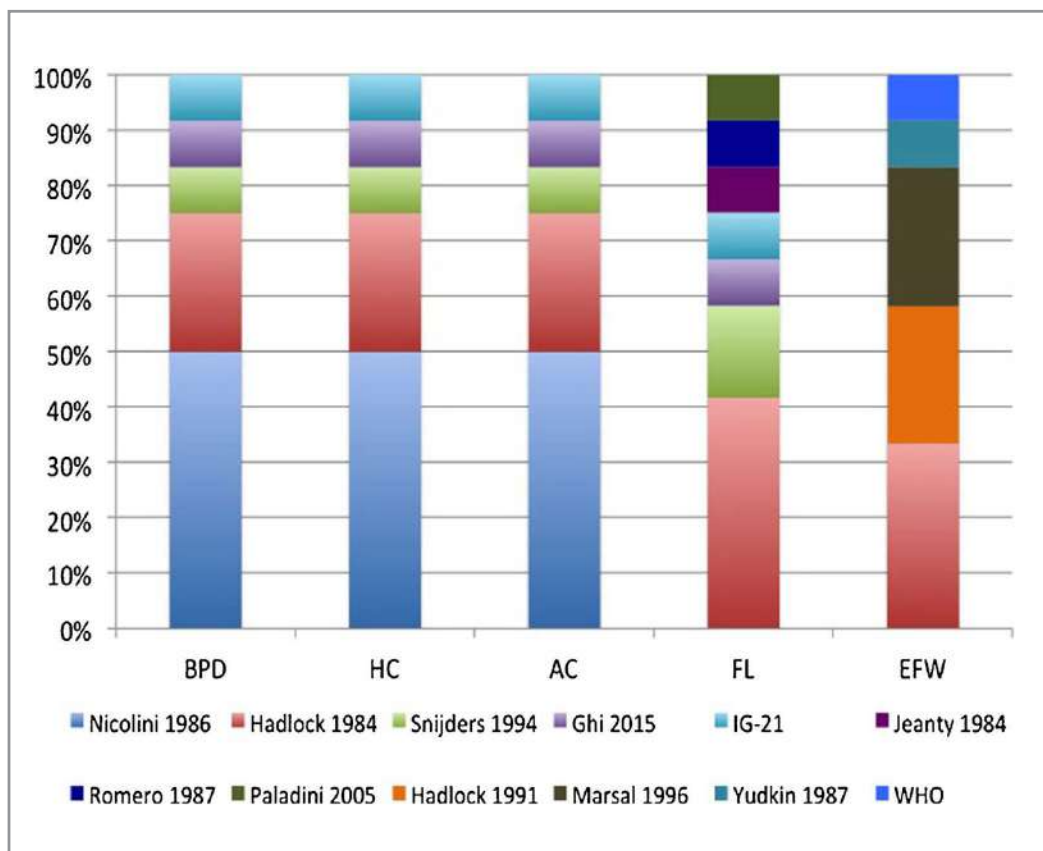


Figura 1: La figura rappresenta il confronto tra le curve di riferimento Intergrowth-21 (in blu) e le curve calcolate su dati nazionali di più di 7.000 gravidanze (rosso). Sono rappresentati il 10°, 50° e 90° percentile (Stampalija et al., 2020).

Sarebbe auspicabile l'utilizzo di curve di riferimento (o standards) di tipo prescrittivo, derivanti da una raccolta dati longitudinale prospettica da studi con bias metodologico più basso possibile. A livello internazionale due gruppi di studio, Intergrowth-21 e WHO, hanno prodotto curve di riferimento con queste caratteristiche (Intergrowth-21) o quasi (WHO). Tuttavia, dati della letteratura hanno dimostrato che l'applicazione di tali curve a livello nazionale/locale può portare ad una sovra o sottostima di misurazioni con possibile impatto clinico, motivo per cui Linee Guida ISUOG (Salomon et al., 2019) prevedono la possibilità di un processo preliminare di validazione su dati locali prima di passare all'utilizzo clinico. Lo studio nazionale multicentrico SIEOG ha dimostrato come, rispetto alle curve nazionali, l'utilizzo delle curve Intergrowth-21 e WHO porterebbe ad una sottostima di feti <10°pc, ma soprattutto ad una sovrastima dei feti >90°pc (Fig. 2 e Tab. 1).

Con queste premesse, e considerando che le curve nazionali mancano di alcune misure, quali per esempio stima peso fetale e/o il 3°percentile, è stato iniziato lo studio METRICS, studio multicentrico nazionale SIEOG con l'obiettivo di testare le curve internazionali su dati prospettici e, se i dati dovessero confermare quanto già osservato, la creazione di nuove curve di riferimento nazionali.

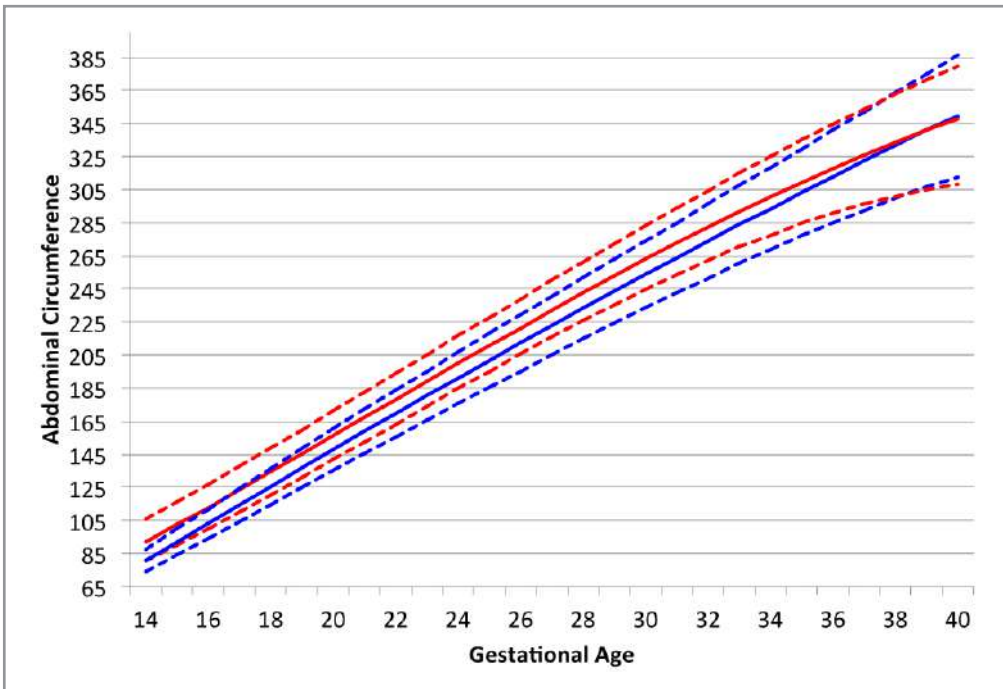


Figura 2: La figura rappresenta il confronto tra le curve di riferimento Intergrowth-21 (in blu) e le curve calcolate su dati nazionali di più di 7.000 gravidanze (rosso). Sono rappresentati il 10°, 50° e 90°percentile (Stampalija et al., 2020).

Tabella 1

La tabella dimostra le percentuali <10° e >90°percentile delle misurazioni biometriche di 7.347 donne confrontando le curve Intergrowth-21, WHO, Paladini e Nicolini

	<10° pc (%)				>90° pc (%)			
	IG-21	WHO	Paladini	Nicolini	IG-21	WHO	Paladini	Nicolini
HC	3,9	6,3	5,2	6,6	29,9	22,8	13,7	7,1
AC	3,6	7,2	6,2	3,5	32,5	21,3	11,6	7,9
LF	2,3	5,3	3,7	/	46	31,9	20,8	/
EFW	5,3	5,9	/	/	25,5	23,7	/	/

Anatomia

Anche se il riconoscimento delle malformazioni è obiettivo della ecografia del secondo trimestre alcune patologie fetali evolutive possono manifestarsi nel terzo trimestre, soprattutto a carico di: cervello, cuore, reni ed intestino.

Lo studio deve includere: misurazione del trigono (o atrio) del ventricolo laterale distale al trasduttore, visualizzazione di 4 camere cardiache, stomaco, reni, vescica. Il riconoscimento delle malformazioni non è un obiettivo specifico dell'ecografia del terzo trimestre nelle gravidanze a basso rischio. Un rischio anamnestico o attuale richiede approfondimenti specifici e mirati.

Per quanto riguarda refertazione e documentazione iconografica e consensi informati fare riferimento a quanto viene riportato sul sito della SIEOG. La descrizione dei piani di scansione e delle tecniche di misurazione sono riportate nel Manuale Sieog di Ecografia Ostetrica del II e III trimestre.

L'obesità è correlata ad una difficoltà maggiore di studio delle strutture anatomiche fetali e di conseguenza ci si aspetta una minore possibilità di individuazione delle patologie fetali. È opportuno informare la coppia in merito alle conseguenze dell'obesità sulla visualizzazione dell'anatomia fetale e di conseguenza sull'individuazione delle patologie fetali ed è consigliabile che tali concetti vengano riportati in modo comprensibile sul referto o foglio informativo relativo all'ecografia ostetrica da dare alla gestante.

▶ MODALITÀ DI ESECUZIONE DELL'ESAME ECOGRAFICO NELLE GRAVIDANZE GEMELLARI

La diagnosi di gravidanza multipla è basata sul numero di embrioni con attività cardiocircolatoria ed è scopo dell'ecografia del I trimestre. Nei casi in cui non sia stato effettuato un esame ecografico ad un'epoca gestazionale precoce (primo trimestre) la determinazione del numero di feti va eseguita nel II trimestre.

Definizione di corionicità e amnionicità

La determinazione della corionicità e della amnionicità deve essere eseguita nel I trimestre di gravidanza per la stratificazione del rischio e del successivo follow-up.

Prima delle 10+0 settimane di gestazione, la corionicità viene determinata sulla base dal numero di camere gestazionali. La presenza di due camere gestazionali separate da uno spesso strato di corion e di un embrione con battito cardiaco in ciascuna camera sono indicativi di gravidanza gemellare bicoriale (Fig. 1); nel caso sia presente un'unica camera gestazionale con all'interno due embrioni dotati di battito cardiaco la gravidanza è da considerarsi una gravidanza gemellare monocoriale (Fig. 2). L'amnionicità può essere ipotizzata dal numero di sacchi vitellini presenti nel celoma extraembrionario nella gravidanza monocoriale: due sacchi vitellini sono presenti in genere nelle gravidanze biamniotiche ed uno solo nel caso di gravidanze monoamniotiche.

ATTENZIONE: sono descritti casi di gravidanze monoamniotiche con due sacchi vitellini e gravidanze biamniotiche con un unico sacco vitellino e pertanto tale parametro non può essere considerato certo per definire l'amnionicità.

Dalle 11+0 alle 13+6 settimane, la definizione della corionicità si basa sul numero delle masse placentari e sulle caratteristiche dell'inserzione del setto interamniotico sul letto placentare:

- segno lambda: gravidanza bicoriale (Fig. 3);
- segno T: gravidanza monocoriale (Fig. 4).

ATTENZIONE: in alcuni casi di gravidanza gemellare monocoriale biamniotica si evidenziano due amnios non perfettamente adesi al corion con interposizione di celoma extra-embriionario in assenza di corion interposto: l'immagine può apparire come un falso segno lambda (Fig. 5).

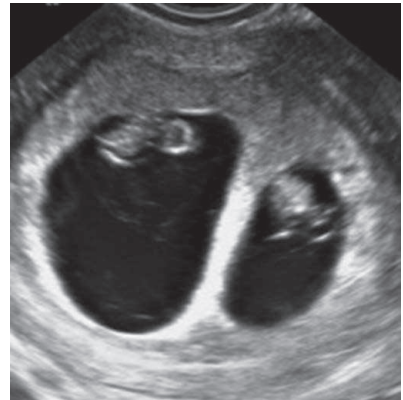

Figura 1: Gemelli bicoriali a 8 settimane: due corion e due amnios.

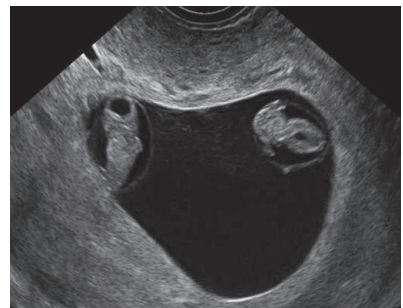

Figura 2: Gemelli monocoriali biamniotici a 7 settimane: evidenza di unico corion diffuso e due amnios.

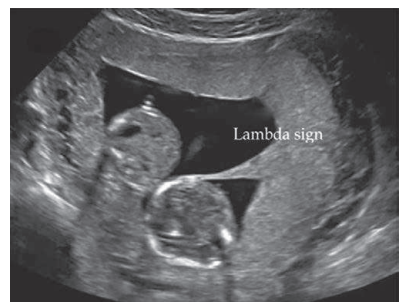

Figura 3: Segno lambda in gravidanza gemellare bicoriale biamniotica.

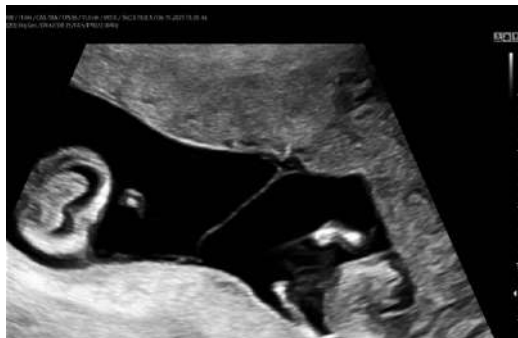

Figura 4: Segno a T in gravidanza gemellare mono-cororiale biamniotica a 12 settimane.

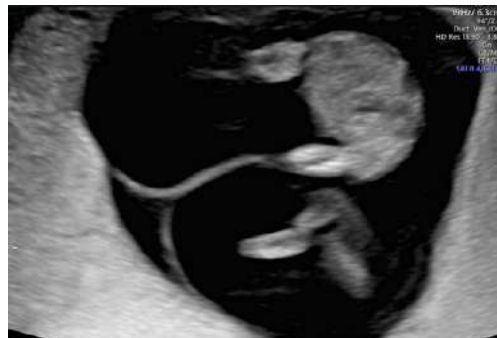


Figura 5: Falso segno lambda: l'amnios non è ancora pienamente adeso al corion, ma in assenza di corion che si approfonda tra le due camere gestazionali si tratta di gravidanza mono-cororiale.

Dalle 11+0 alle 13+6 settimane, la definizione di amnionicità si basa sulla identificazione di una sottile membrana di separazione tra i 2 gemelli. La mancata visualizzazione di tale membrana di separazione definisce una gravidanza mono-cororiale monoamniotica.

L'identificazione del "cord entanglement" (attorcigliamento dei cordoni visualizzabile come apparente ramificazione dell'arteria ombelicale al color Doppler) e del "galloping horse sign" (presenza di onde con rapporto sistole/diastole e frequenze cardiache diverse al Doppler pulsato) sono da considerarsi patognomonici per gravidanza mono-cororiale monoamniotica (Figg. 6, 7).

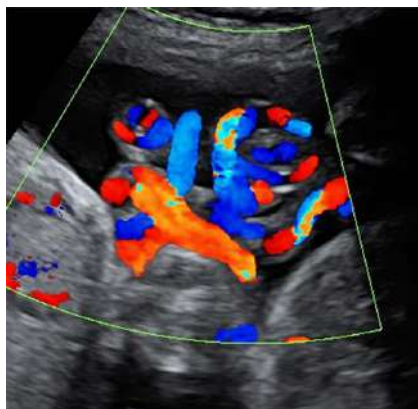

Figura 6: Visualizzazione di "cord entanglement" al color Doppler.

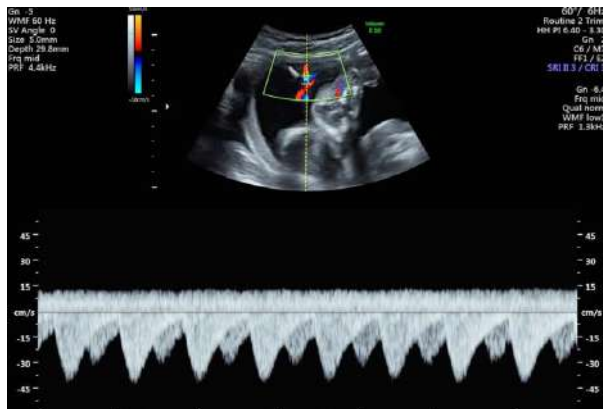


Figura 7: "Galloping horse sign".

La corionicità va refertata e documentata con immagini adeguate.

Dopo le 14 settimane, è più difficile definire la corionicità infatti il segno lambda progressivamente appare meno evidente; in questi casi può essere utile valutare il numero di masse placentari, lo spessore della membrana di separazione e il sesso fetale. Nei casi di dubbia corionicità e/o amnionicità o qualora non sia possibile determinare la corionicità né con l'approccio transaddominale né transvaginale è necessario l'invio al Centro di riferimento per una valutazione maggiormente approfondita di questo rilievo ecografico.

Datazione

Come per le gravidanze singole la datazione della gravidanza dovrebbe essere eseguita tra 10+0 e 13+6 settimane di gestazione mediante la misurazione del CRL, utilizzando le stesse curve biometriche valide per le gravidanze singole. Nella datazione della gravidanza gemellare spontanea, è opportuno riferirsi al gemello con CRL maggiore. Nelle gravidanze ottenute da procreazione assistita in vitro, l'età gestazionale è determinata in base al giorno del pick-up oocitario o alla data del transfer e l'età dell'embrione al transfer. Qualora la donna effettui la prima ecografia ad un'epoca gestazionale superiore alle 14 settimane, si consiglia di far riferimento al gemello con la misura della circonferenza cranica maggiore.

Corretta identificazione dei gemelli

Il "labelling", inteso come attribuzione a ciascun gemello di caratteristiche di univoca interpretazione, deve essere eseguito secondo un criterio affidabile e logico descrivendo il maggior numero di parametri: posizione reciproca dei feti, rapporto con il canale cervicale, posizione rispetto alle placente, caratteristiche ecografiche, sesso fetale ed inserzione del cordone relativamente al margine placentare e alla membrana.

È importante documentare in modo esplicito il criterio di denominazione sui referti della paziente affinché questo criterio venga sempre rispettato nelle ecografie successive. Si consiglia di descrivere ogni gemello con il maggior numero di dettagli possibili per consentire anche ad altri operatori di identificarli correttamente.

Monitoraggio della gravidanza gemellare monocoriale

- Ecografia del I trimestre tra 11+0 e 13+6 settimane per lo studio dell'anatomia di base dei feti e misurazione della translucenza nucale con lo stesso protocollo utilizzato nella gravidanza singola.
- Studio dell'anatomia fetale tra 19+0 e 21+6 settimane come con lo stesso protocollo utilizzato nella gravidanza singola.
- Ecocardiografia fetale tra 20+0 e 21+6 settimane.
- Monitoraggio bisettimanale a partire da 16+0 settimane della falda massima di liquido amniotico per ciascun gemello, della biometria fetale con determinazione del peso fetale stimato (PFS) e Doppler dell'arteria ombelicale.

Le curve di crescita usate per il monitoraggio nelle gravidanze gemellari sono le stesse rispetto a quelle utilizzate nelle gravidanze singole.

È indicato riferire la paziente ad un Centro di riferimento nel caso di:

- la tasca massima di liquido sia <2 cm o >8 cm prima di 20 settimane o >10 cm dopo 20 settimane nell'altro sacco;
- discordanza in PFS sia $\geq 25\%$ e se il peso fetale stimato di uno o entrambi i gemelli sia $<10^{\circ}$ percentile;
- morte di un gemello;
- sospetto di anomalie strutturali;
- gravidanza gemellare monocoriale monoamniotica.

Diagnosi delle complicanze della gravidanza gemellare monocoriale

La diagnosi e la gestione delle complicanze della gravidanza gemellare monocoriale è compito del Centri di riferimento.

Diagnosi di Trasfusione fetto-fetale (TTTS)

- La diagnosi di TTTS si basa sul riscontro della sequenza oligoidramnios-polidramnios:

una tasca massima <2 cm in un gemello o >8 cm prima di 20 settimane o >10 cm dopo le 20 settimane di epoca gestazionale (Fig. 8) nell'altro.

- Alla diagnosi di TTTS segue nel Centro di riferimento la stadiazione (Tab. 1; Figg. 8 e 9).

Tabella 1

Stadiazione della Twin Twin Transfusion Syndrome sec. Quintero

STADIO I Sequenza oligo-polidramnios Vescica del gemello donatore ancora visibile
STADIO II Vescica del gemello donatore non più visibile
STADIO III Anomalie Doppler in uno o entrambi i gemelli ▶ diastole assente/reverse nell'arteria ombelicale del gemello donatore e/o ricevente ▶ onda a assente/reverse nel dotto venoso e/o pulsatilità nella vena ombelicale del gemello ricevente
STADIO IV Idrope in un gemello
STADIO V Morte di uno o entrambi i gemelli

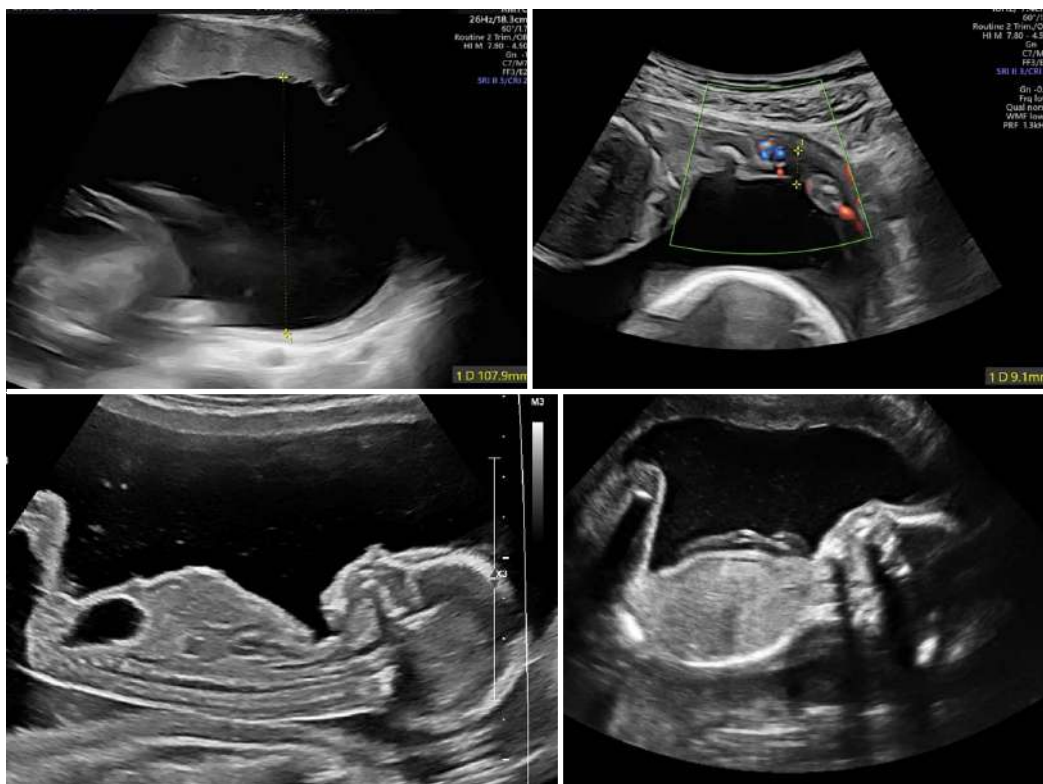


Figura 8: Feto ricevente e feto donatore in TTTS al 2° stadio: si nota la sequenza oligo-polidramnios e il diverso riempimento della vescica.

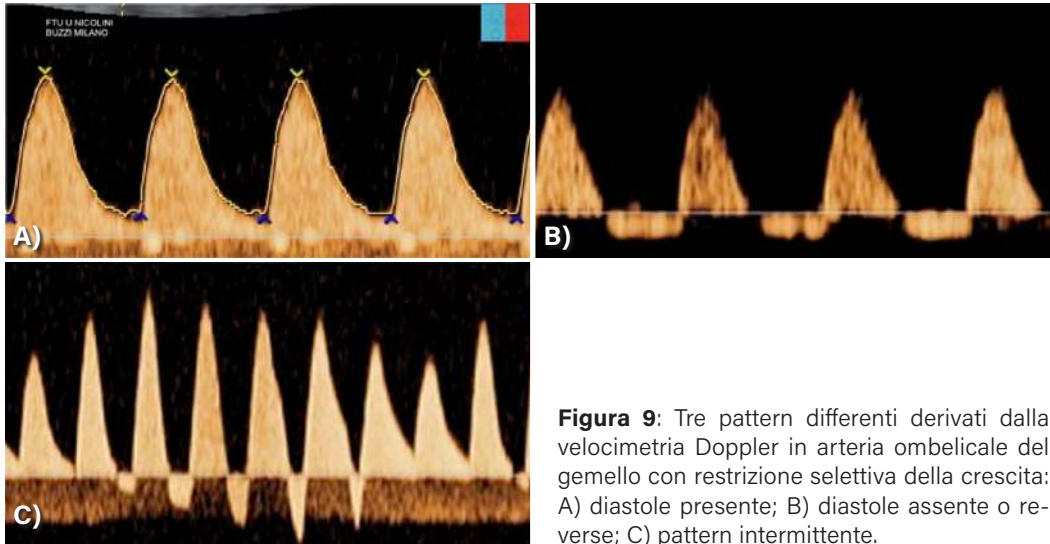


Figura 9: Tre pattern differenti derivati dalla velocimetria Doppler in arteria ombelicale del gemello con restrizione selettiva della crescita: A) diastole presente; B) diastole assente o reverse; C) pattern intermittente.

Tabella 2

Classificazione sIUGR sulla base del pattern di velocimetria Doppler in AO sec. Gratacos

Criteri per definire sIUGR <i>esclusivo</i>
<i>almeno due associati dei seguenti</i>
<ul style="list-style-type: none"> ▶ stima del peso di un gemello <3°percentile ▶ stima del peso di un gemello <10°percentile ▶ biometria circonferenza addominale di un gemello <10°percentile ▶ discordanza di peso stimato tra i gemelli (peso stimato g. maggiore - peso stimato g. minore/peso stimato g. maggiore) uguale o superiore al 25% ▶ velocimetria Doppler in arteria ombelicale: PI >95°percentile
sIUGR tipo 1
Velocimetria Doppler in AO: diastole presente, PI >95° percentile
sIUGR tipo 2
Velocimetria Doppler in AO: diastole assente o reverse
sIUGR tipo 3
Velocimetria Doppler in AO: pattern intermittente

Diagnosi di restrizione di crescita selettiva (sIUGR) nelle gravidanze gemellari monooriali (Tab. 2):

- stima del peso di un gemello <3° percentile;
- oppure almeno due dei seguenti:
- stima del peso di un gemello <10° percentile;
- circonferenza addominale di un gemello <10°percentile;

Diagnosi di restrizione di crescita selettiva (sIUGR) nelle gravidanze gemellari monooriali (Tab. 2):

- stima del peso di un gemello <3° percentile; oppure almeno due dei seguenti:
- stima del peso di un gemello <10° percentile;
- circonferenza addominale di un gemello <10°percentile;
- discordanza di peso stimato tra i gemelli (peso stimato g. maggiore - peso stimato g. minore/peso stimato g. maggiore) uguale o superiore al 25%;
- velocimetria Doppler in arteria ombelicale (AO) anomala con stadiazione a seconda del pattern riscontrato (Fig. 9).

Classificazione delle gravidanze gemellari monooriali complicate da sIUGR

La classificazione del tipo di sIUGR si basa sul pattern dell'arteria ombelicale al Doppler pulsato (Tab. 2).

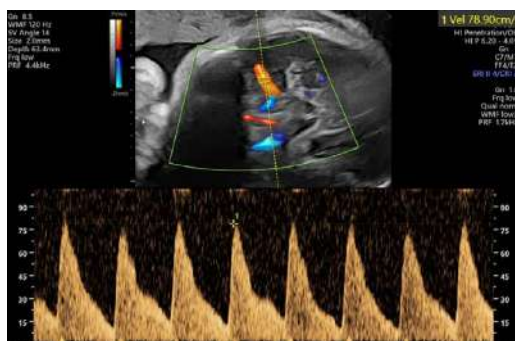


Figura 10: Feto anemico a 32 settimane e 3 giorni con velocità di picco sistolico di 78,90 cm/sec eq. a 1.738 MoM.

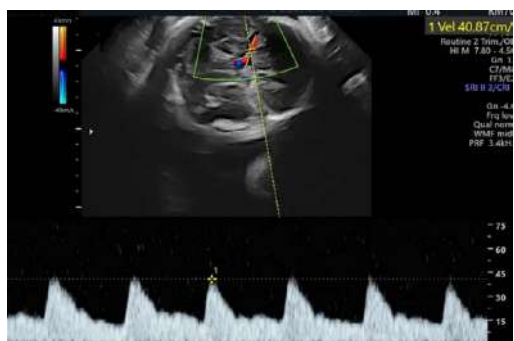

Figura 11: Feto ricevente a 32 settimane e 3 giorni con velocità di picco sistolico di 40,87 cm/sec eq. a 0,9 MoM.

Tabella 3

Classificazione prenatale della TAPS

Stadio	Criteri diagnostici TAPS (delta MoM)	Criteri diagnostici TAPS classici
Stadio 1	Delta MCA-PSV > 0,5 MoM; senza segni di compromissione fetale	MCA-PSV donatore >1,5 MoM; MCA-PSV ricevente <1,0 MoM; non segni di compromissione fetale
Stadio 2	Delta MCA-PSV > 0,7 MoM; senza segni di compromissione fetale	MCA-PSV donatore >1,7 MoM; MCA-PSV ricevente <0,8 MoM; non segni di compromissione fetale
Stadio 3	Stadio 1 o 2 e compromissione cardiaca nel donatore*	Stadio 1 o 2 e compromissione cardiaca nel donatore*
Stadio 4	Idrope gemello donatore	Idrope gemello donatore
Stadio 5	Morte di uno o entrambi i gemelli preceduta da TAPS	Morte di uno o entrambi i gemelli preceduta da TAPS

*Definito come Doppler flussimetria anormale: Flusso telediastolico assente o invertito in arteria ombelicale, flusso pulsatile in vena ombelicale e/o un aumento dell'indice di pulsatilità o un flusso invertito nel dotto venoso.

MCA-PSV: velocità di picco sistolico dell'arteria cerebrale media.

MoM: multipli della mediana.

Diagnosi della sequenza anemia-policitemia (TAPS)

La diagnosi di TAPS si esegue nei Centri di Riferimento mediante:

- Velocimetria Doppler in arteria cerebrale media (MCA) con misurazione della velocità di picco sistolico (PSV) per ciascun gemello e rilievo di discordanza (almeno 0,5 MoM) (Figg. 10 e 11; Tab. 3).

Monitoraggio della gravidanza gemellare bicoriale

- Ecografia del I trimestre tra 11+0 e 13+6 settimane per lo studio dell'anatomia di base dei feti e misurazione della translucenza nucale con lo stesso protocollo utilizzato nella gravidanza singola.
- Studio dell'anatomia fetale tra 19+0 e 21+6 settimane come con lo stesso protocollo utilizzato nella gravidanza singola.
- Controllo ogni 4-6 settimane a partire da 24 settimane della biometria fetale, della tasca massima di liquido amniotico e la valutazione della discordanza di PFS.

Le curve di crescita usate per il monitoraggio nelle gravidanze gemellari sono le stesse rispetto a quelle utilizzate nelle gravidanze singole.

L'invio ad un Centro di riferimento è indicato nel caso di:

- discordanza in PFS sia $\geq 25\%$ e se il peso fetale stimato di uno o entrambi i gemelli sia $< 10^\circ$ percentile;
- sospetta anomalia strutturale;
- morte di un gemello.

Diagnosi delle complicanze della gravidanza gemellare bicoriale

La diagnosi e la gestione delle complicanze della gravidanza gemellare bicoriale è compito dei Centri di riferimento.

Diagnosi di restrizione di crescita (sIUGR) nelle gravidanze gemellari bicoriali

- Stima del peso di un gemello $< 3^\circ$ percentile;
oppure almeno due dei seguenti:
- stima del peso di un gemello $< 10^\circ$ percentile;
- discordanza di peso stimato tra i gemelli (peso stimato g. maggiore - peso stimato g. minore/peso stimato g. maggiore) uguale o superiore al 25%;
- velocimetria Doppler in arteria ombelicale (AO) anomala: PI $> 95^\circ$ percentile.

▶ MODALITÀ DI ESECUZIONE DELLA VALUTAZIONE ECOGRAFICA DELLA CERVICOMETRIA

La metodologia presentata di seguito è stata descritta da diversi autori, ed è sintetizzata nella *checklist* riportata nella tabella 1.

La misurazione della cervicometria va fatta a vescica vuota per via transvaginale, con paziente in posizione litotomica. L'approccio transaddominale impedisce una visualizzazione adeguata della cervice e dei punti di riferimento anatomici necessari per il posizionamento dei caliper. La vescica piena inoltre può comprimere il collo uterino determinando una sovrastima della sua lunghezza, esitando in una misura a volte falsamente rassicurante.

La sonda transvaginale va inserita nel fornice anteriore fino alla visualizzazione del collo uterino, in scansione sagittale, adeguatamente ingrandito (fino ad occupare il 75% circa dell'immagine).

Tabella 1

Checklist per una corretta esecuzione della cervicometria

- ▶ Posizione litotomica, vescica vuota
- ▶ Sonda transvaginale ad alta risoluzione
- ▶ Ingrandimento (cervice >75% dello schermo)
- ▶ Fornice anteriore, scansione sagittale
- ▶ Visualizzare canale endocervicale (ecogenicità mucosa)
- ▶ Distinzione endocervice/istmo
- ▶ Ritirare sonda per evitare compressione sulla cervice
- ▶ Labbro anteriore e posteriore: stesso spessore
- ▶ 3 misurazioni, "*shortest best*"
- ▶ Durata esame 3-5 minuti
- ▶ Valutazione di modificazioni dinamiche (pressione su fondo)

È necessario identificare l'orifizio cervicale esterno (punto di incontro distale di labbro cervicale anteriore e posteriore) e l'orifizio cervicale interno (punto di passaggio tra mucosa endocervicale ed istmo uterino), ove apporre i caliper per la misurazione (Fig. 1A). Il canale endocervicale, definito dalla mucosa ghiandolare che lo riveste internamente, ha un tipico aspetto ipoecogeno rispetto al tessuto cervicale circostante (Fig. 1A, 1B).

Durante la misurazione, il labbro cervicale anteriore e posteriore devono avere lo stesso spessore (Fig. 1C), a conferma che non vi sia compressione ed allungamento della cervice, con sovrastima della misura. All'inserimento della sonda, si consiglia di ottenere una chiara visualizzazione della mucosa endocervicale e dei reperi ecografici utili alla misurazione, con successiva retrazione della sonda tale da evitare compressione sul collo, per eseguire correttamente la misurazione.

Si consiglia di effettuare la misura più volte (almeno 3 misurazioni) per un tempo non inferiore ai 3 minuti al fine di poter apprezzare eventuali modificazioni dinamiche del collo uterino, eventualmente anche dopo (stress test) pressione sul fondo uterino. La cervicometria è quindi la più corta delle 3 migliori misure effettuate ("*shortest best*").

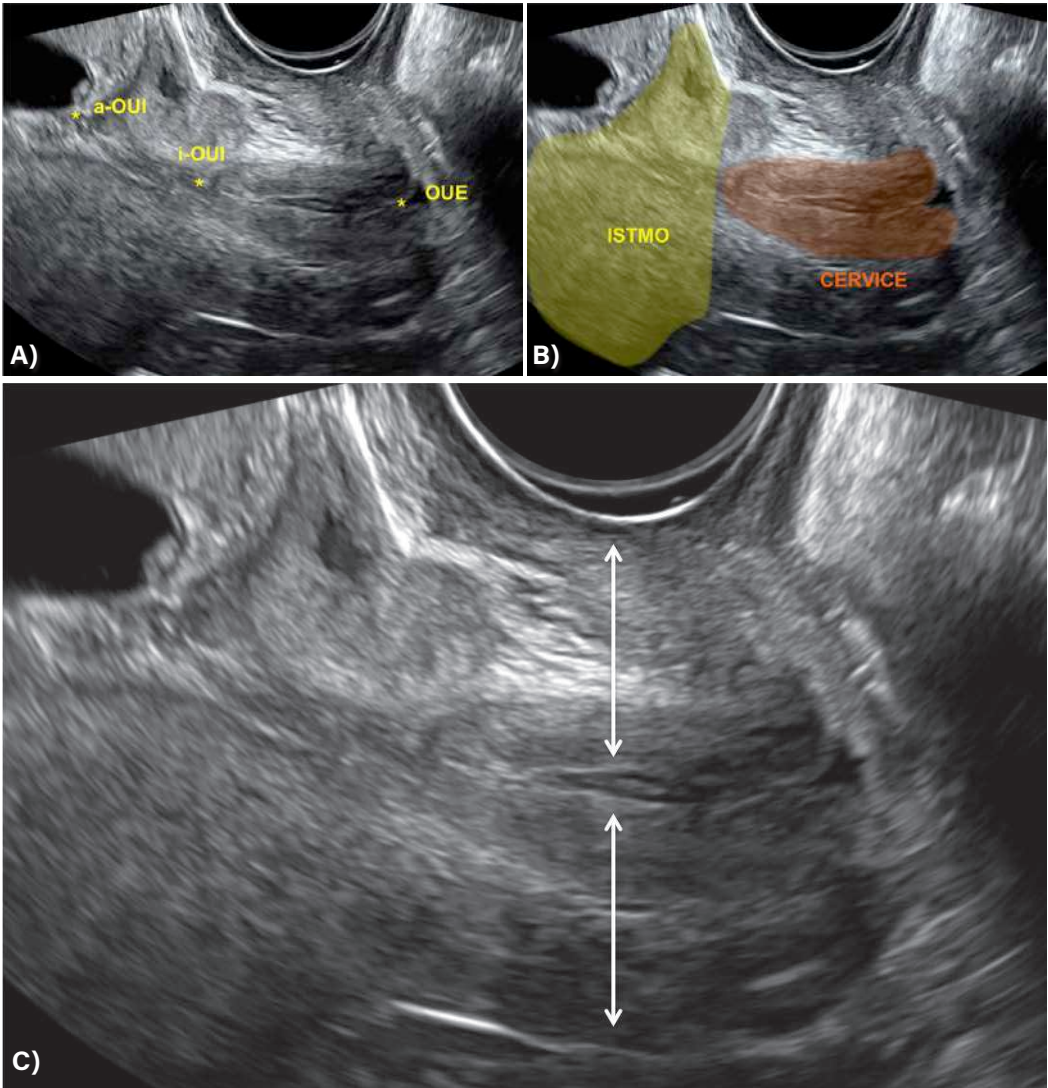


Figura 1: Immagine ecografica per la misura della cervicometria. A) i principali punti di reperi anatomici per la misurazione della cervice uterina sono indicati dagli asterischi. OUE – orifizio uterino e cervicale esterno; i-OUI – orifizio uterino istologico o orifizio cervicale interno; a-OUI – orifizio uterino interno anatomico; B) le aree evidenziate corrispondono all'istmo uterino (ISTMO) ed all'endocervice (CERVICE); C) le doppie frecce rappresentano lo spessore del labbro anteriore e posteriore del collo, pressoché uguali quando la cervice non è compressa dalla sonda.

▶ MODALITÀ DI ESECUZIONE DELLA VELOCIMETRIA DOPPLER

La valutazione Doppler velocimetrica della circolazione feto-placentare necessita di apparecchi ecografici dotati di modalità Doppler colore e Doppler pulsato e sul cui schermo siano indicati la scala di velocità del flusso misurato, anche detta frequenza di ripetizione dell'impulso o PRF (Pulse Repetition Frequency, espressa in KHz), la frequenza Doppler (espressa in MHz), l'indice meccanico (Mechanical Index, MI) e l'indice termico (Thermal Index, TI).

La valutazione Doppler velocimetrica della circolazione feto-placentare necessita inoltre di apparecchi ecografici equipaggiati con programmi in grado di effettuare una stima della velocità di picco sistolico (Peak Systolic Velocity, PSV) e di calcolare i parametri Doppler più comunemente utilizzati ai fini clinici, ovvero l'indice di pulsatilità (PI) e l'indice di resistenza (RI).

Al fine di ottimizzare la misurazione dei parametri Doppler velocimetrici è necessario che le misurazioni siano ottenute in assenza di movimenti attivi e respiratori fetali e, se necessario, anche di movimenti respiratori materni.

L'utilizzo della modalità Doppler colore non è da ritenersi strettamente necessaria, sebbene possa essere di aiuto per l'identificazione dei distretti vascolari oggetto di studio, nonché nella valutazione della direzione del flusso ematico.

Da un punto di vista tecnico la situazione ideale per la misurazione della velocità e la valutazione del profilo d'onda corrisponde a quella in cui la direzione del fascio di ultrasuoni sia parallela a quella del flusso sanguigno, con angolo di insonazione prossimo agli 0°.

Misurazione della velocimetria Doppler delle arterie uterine

La valutazione della velocimetria Doppler delle arterie uterine è finalizzata alla valutazione quantitativa dell'indice di pulsatilità medio dei due vasi nonché alla valutazione qualitativa del flusso telediastolico (Fig. 1). Da un punto di vista tecnico, il ramo principale delle

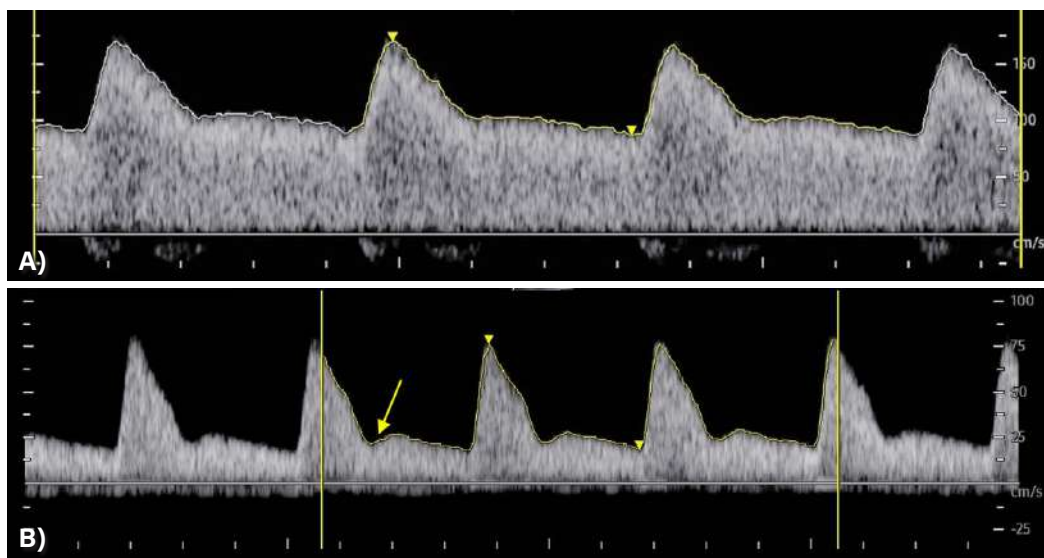


Figura 1: Profilo Doppler velocimetrico dell'arteria uterina nel secondo trimestre. A) Regolare pattern Doppler velocimetrico con indice di pulsatilità nella norma. B) Pattern Doppler velocimetrico alterato con indice di pulsatilità >95°percentile e notch protodiastolico (indicato dalla freccia).

arterie uterine può essere visualizzato mediante l'ausilio della tecnica Doppler a livello della giunzione tra la cervice ed il corpo uterino.

Tecnica di misurazione della velocimetria Doppler delle arterie uterine nel I trimestre

Nel primo trimestre la visualizzazione dei rami principali delle arterie uterine viene effettuata di norma per via transaddominale e prevede l'identificazione della cervice a livello del piano sagittale mediano. Il fascio di ultrasuoni deve essere quindi indirizzato lateralmente, al fine di identificare il plesso vascolare cervicale mediante tecnica Doppler. Il decorso ascendente dell'arteria uterina può essere a questo punto identificato ed il vaso campionato mediante Doppler pulsato prima della sua suddivisione nelle arterie arcuate (Fig. 2). La misurazione deve essere effettuata bilateralmente.

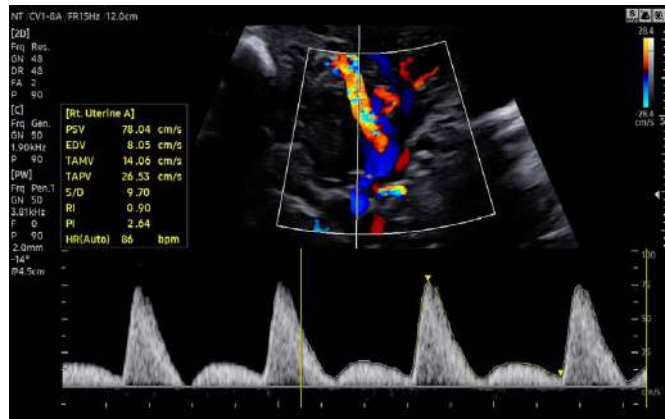

Figura 2: Identificazione e campionamento mediante ecografia transaddominale dell'arteria uterina nel primo trimestre.

Tecnica di misurazione della velocimetria Doppler delle arterie uterine nel II e III trimestre

Nel secondo e terzo trimestre la visualizzazione dei rami principali delle arterie uterine viene effettuata di norma per via transaddominale e prevede il posizionamento della sonda ecografica longitudinale ed angolata medialmente a livello di uno dei quadranti addominali laterali inferiori. La tecnica Doppler viene utilizzata al fine di identificare l'incrocio tra i vasi iliaci e l'arteria uterina a decorso ascendente (Fig. 3). Il volume campione deve essere posizionato circa 1 cm al di sopra del suddetto punto di incrocio. Nei rari casi in cui si osservano diramazioni dell'arteria uterina al di sotto di tale punto è opportuno che il campionamento venga effettuato a livello del ramo principale dell'arteria uterina e pertanto a monte rispetto alle diramazioni, indipendentemente dal punto di incrocio con i vasi iliaci. La misurazione deve essere effettuata bilateralmente. Nella refertazione va riportato il PI medio delle due arterie uterine, il quale deve essere considerato anormale allorché il valore misurato sia superiore al 95° percentile riportato nelle curve di Gomez et al. (Tab. 1).

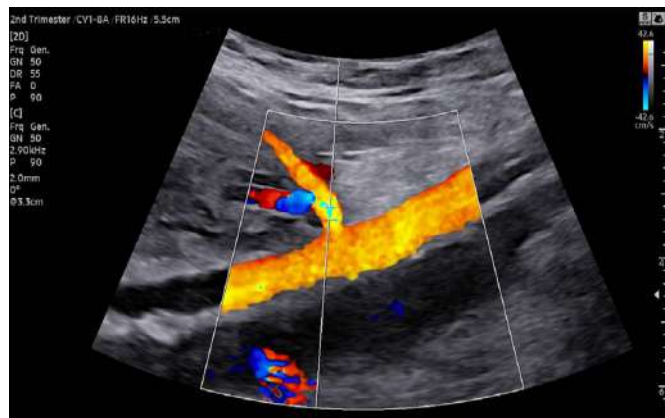

Figura 3: Identificazione e campionamento mediante ecografia transaddominale dell'arteria uterina nel secondo e terzo trimestre.

Tabella 1
Valori di riferimento sec. Curve di Gomez et al.

GA (weeks)	5 th centile	50 th centile	95 th centile
11	1.18	1.79	2.70
12	1.11	1.68	2.53
13	1.05	1.58	2.38
14	0.99	1.49	2.24
15	0.94	1.41	2.11
16	0.89	1.33	1.99
17	0.85	1.27	1.88
18	0.81	1.20	1.79
19	0.78	1.15	1.70
20	0.74	1.10	1.61
21	0.71	1.05	1.54
22	0.69	1.00	1.47
23	0.66	0.96	1.41
24	0.64	0.93	1.35
25	0.62	0.89	1.30
26	0.60	0.86	1.25
27	0.58	0.84	1.21
28	0.56	0.81	1.17
29	0.55	0.79	1.13
30	0.54	0.77	1.10
31	0.52	0.75	1.06
32	0.51	0.73	1.04
33	0.50	0.71	1.01
34	0.50	0.70	0.99
35	0.49	0.69	0.97
36	0.48	0.68	0.95
37	0.48	0.67	0.94
38	0.47	0.66	0.92
39	0.47	0.65	0.91
40	0.47	0.65	0.90
41	0.47	0.65	0.89

Gomez O, Figueras F, Fernandez S, Bennasar M, Martinez JM, Puerto B, Gratacos E. Reference ranges for uterine artery mean pulsatility index at 11-41 weeks of gestation. *Ultrasound Obstet Gynecol* 2008 Aug; 32 (2): 128-32.

Misurazione della velocimetria Doppler dell'arteria ombelicale

La valutazione della velocimetria Doppler dell'arteria ombelicale è finalizzata alla valutazione quantitativa dell'indice di pulsatilità nonché alla valutazione qualitativa del flusso telediastolico. Notevoli variazioni sono state dimostrate in relazione ai valori degli indici Doppler velocimetrici misurati in punti differenti del cordone ombelicale (a livello dell'inserzione cordonale, a livello dell'addome fetale o a livello della porzione media del cordone ombelicale). Per tali motivi, la velocimetria Doppler dell'arteria ombelicale dovrebbe essere misurata a livello di un'ansa cordonale libera. L'esempio di una corretta misurazione della velocimetria Doppler ombelicale è mostrato nella figura 4.

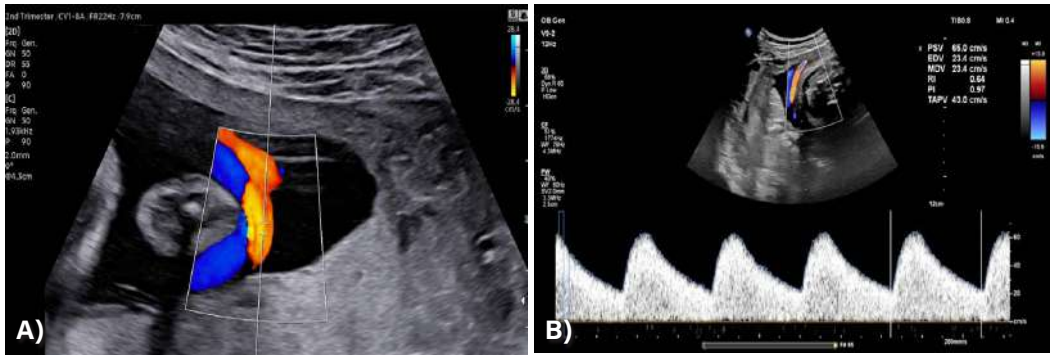


Figura 4: Misurazione della velocimetria Doppler ombelicale. A) Identificazione dell'arteria ombelicale con color Doppler e angolo di insonazione prossimo agli 0°. B) Normale pattern Doppler velocimetrico dell'arteria ombelicale ottenuto dopo aggiustamento della frequenza di ripetizione dell'impulso (PRF) in un feto piccolo per epoca gestazionale a 34 settimane.

Misurazione della velocimetria Doppler dell'arteria cerebrale media

La valutazione della velocimetria Doppler dell'arteria cerebrale media è finalizzata alla valutazione quantitativa dell'indice di pulsatilità e della velocità di picco sistolico.

L'arteria cerebrale media è visualizzabile con tecnica Doppler a livello della scansione assiale dell'encefalo fetale comprendente i talami e le ali dell'osso sfenoide (Fig. 5). Il campionamento dell'arteria cerebrale media deve avvenire a livello del terzo prossimale del vaso, in prossimità del punto di origine dall'arteria carotide interna, in quanto la velocità di picco sistolico si riduce man mano che ci si allontana dall'origine del vaso. È inoltre importante evitare una eccessiva pressione sulla testa fetale, ed è inoltre necessaria la registrazione di almeno tre onde di flusso consecutive. La velocità di picco sistolico corrisponde alla velocità maggiore tra le onde registrate.

I valori di normalità dell'indice di pulsatilità e della velocità di picco sistolico variano in funzione dell'epoca gestazionale e in funzione delle differenti curve di riferimento pubblicate. In assenza di evidenze scientifiche che dimostrino la superiorità di una curva rispetto ad altre, la Società ritiene opportuno che gli operatori utilizzino le curve di riferimento di cui dispongono. In considerazione dei dati contrastanti relativi alla riproducibilità inter-operatore della misurazione della velocimetria Doppler dell'arteria cerebrale media la Società ritiene che gli operatori possano considerare l'opportunità di confermare entro 24 ore le anomalie Doppler rilevate nei casi in cui tale misurazione può incidere sul timing del parto.

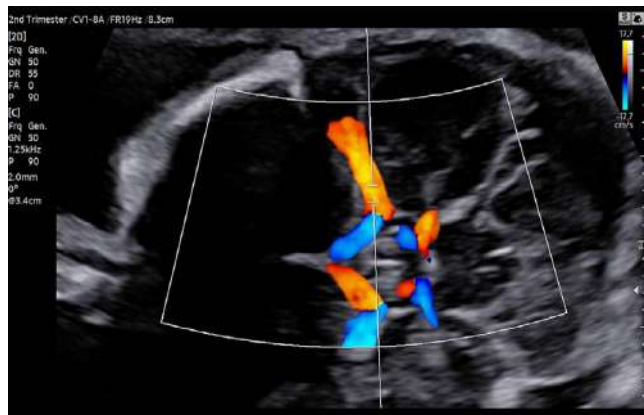

Figura 5: Identificazione e campionamento mediante ecografia transaddominale dell'arteria cerebrale media, che prevede il posizionamento del volume campione a livello del terzo prossimale del vaso.

Misurazione della velocimetria Doppler del dotto venoso

La valutazione della velocimetria Doppler del dotto venoso è finalizzata alla valutazione quantitativa dell'indice di pulsatilità nonché alla valutazione qualitativa del flusso durante la fase di sistole atriale del ciclo cardiaco. Il dotto venoso origina a livello della porzione intraddominale della vena ombelicale e drena a livello della porzione infradiaframmatica della vena cava inferiore, e può essere identificato mediante tecnica Doppler sia su un piano sagittale del tronco fetale sia su un piano obliquo attraverso l'addome superiore (Fig. 6). La tecnica Doppler consente la dimostrazione dell'elevata velocità del flusso ematico all'ingresso del dotto venoso, che mostra pertanto un caratteristico aliasing. Tale sede rappresenta il punto di campionamento raccomandato. Il profilo d'onda è tipicamente bifasico (Fig. 7), sebbene profili monofasici siano descritti in feti in buono stato di salute.

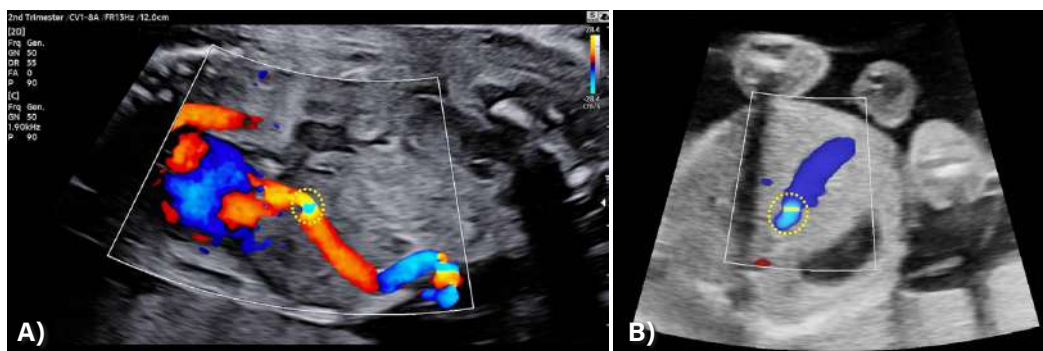


Figura 6: Identificazione e campionamento mediante ecografia transaddominale del dotto venoso A) su piano sagittale del tronco fetale e B) su piano obliquo attraverso l'addome superiore. La tecnica color Doppler consente la dimostrazione dell'elevata velocità del flusso ematico all'ingresso del dotto venoso, che risulta facilmente identificabile grazie al caratteristico aliasing (cerchiato nelle immagini).

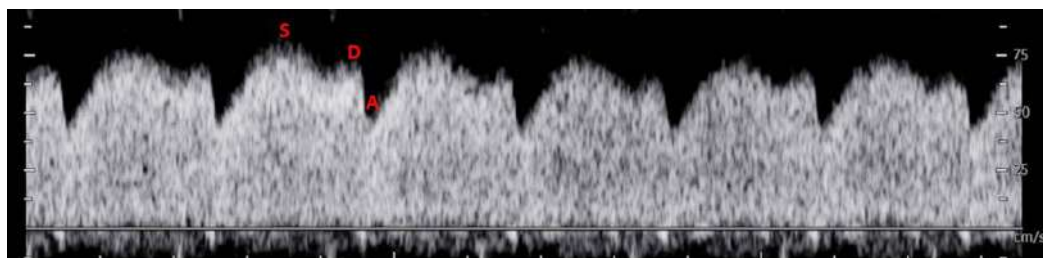


Figura 7: Normale profilo d'onda bifasico del dotto venoso, che si caratterizza per la presenza di due picchi di velocità di flusso corrispondenti alle fasi di sistole ventricolare (onda "S") e di riempimento ventricolare isovolumetrico (onda "D") del ciclo cardiaco. L'onda "A", che corrisponde alla fase di riempimento ventricolare indotta dalla sistole atriale del ciclo cardiaco, è caratterizzata dalla minore velocità di flusso attraverso il dotto venoso.

Curve di riferimento

Nel contesto delle numerose curve di riferimento per i diversi parametri Doppler velocimetrici ad oggi pubblicate esiste una notevole variabilità nei valori di media, 5°, 10°, 90° e 95°percentile e, al momento attuale, non vi sono evidenze circa quali debbano essere utilizzate. A titolo di esempio riportiamo in tabella un confronto tra i valori riportati alle varie epoche gestazionali da alcuni Autori (Tab. 2).

Con lo studio multicentrico SIEOG, Metrics, verranno raccolti anche i dati Doppler velocimetrici, che potranno fornire elementi utili di validazione delle curve Doppler velocimetriche già pubblicate.

Tabella 2

GA (weeks)	UA-PI						MCA-PI						CPR					
	Medina Castro et al. ⁴⁸		Parra-Cordero et al. ⁴⁹		Arduini et al. ⁷¹		Medina Castro et al. ⁴⁹		Seffah et al. ³⁸		Bahlmann et al. ⁴²		Morales-Roselló et al. ⁴⁰		Ebbing et al. ⁴⁷		Baschat et al. ⁵⁴	
	50 th centile	95 th centile	50 th centile	95 th centile	50 th centile	95 th centile	50 th centile	95 th centile	50 th centile	95 th centile	Mean	5 th centile	50 th centile	5 th centile	50 th centile	5 th centile	Mean	5 th centile
28	1.06	1.41	1.07	1.45	1.12	1.61	1.77	1.17	1.96	1.03	1.94	1.44	1.73	1.23	2.14	1.47	2.13	1.28
29	1.00	1.46	1.04	1.40	1.08	1.57	1.89	1.12	1.92	0.91	1.94	1.44	1.76	1.25	2.21	1.53	1.86	1.15
30	1.03	1.39	1.01	1.36	1.05	1.54	1.92	1.18	1.75	1.42	1.92	1.42	1.79	1.25	2.28	1.58	2.34	1.44
31	1.03	1.37	0.98	1.32	1.02	1.51	1.93	1.14	1.77	1.51	1.9	1.40	1.81	1.26	2.32	1.62	2.29	1.73
32	1.00	1.35	0.95	1.28	0.99	1.48	1.82	1.15	1.54	1.41	1.88	1.37	1.82	1.26	2.35	1.64	2.03	1.24
33	0.96	1.30	0.92	1.24	0.97	1.46	1.80	1.11	1.66	1.11	1.74	1.33	1.82	1.25	2.36	1.65	2.10	1.44
34	0.97	1.29	0.89	1.20	0.95	1.44	1.70	1.12	1.52	1.29	1.80	1.28	1.81	1.24	2.35	1.63	2.10	1.36
35	0.93	1.27	0.86	1.17	0.94	1.43	1.63	1.07	1.32	1.08	1.75	1.23	1.79	1.22	2.32	1.60	2.01	1.45
36	0.92	1.21	0.84	1.13	0.92	1.42	1.60	0.99	1.38	1.03	1.68	1.16	1.77	1.20	2.27	1.55	2.01	1.26
37	0.86	1.18	0.81	1.10	0.92	1.41	1.45	0.85	1.53	1.01	1.61	1.09	1.73	1.17	2.19	1.48	2.25	1.17
38	0.84	1.12	0.79	1.06	0.91	1.40	1.37	0.79	1.14	0.96	1.53	1.01	1.69	1.14	2.09	1.40	1.90	1.23
39	0.83	1.05	0.76	1.03	0.91	1.40	1.24	0.75	1.37	0.77	1.45	0.92	1.64	1.10	1.97	1.29	1.64	1.16
40	0.79	1.07	0.74	1.00	0.91	1.40	1.06	0.56	0.99	0.92	1.35	0.82	1.58	1.06	—	—	1.80	1.08

La tabella riporta il 50°percentile ed i cut-off di interesse clinico della velocimetria Doppler dell'arteria ombelicale, dell'arteria cerebrale media e del rapporto cerebro-placentare secondo i tre studi riportanti valori di riferimento Doppler velocimetrici che hanno dimostrato la più elevata qualità metodologica in una recente revisione sistematica della letteratura (*riprodotto da Oros et al., Ultrasound Obstet Gynecol 2019; PMID 30126005*).

▶ MODALITÀ DI ESECUZIONE DELLA ECOGRAFIA IN TRAVAGLIO-PARTO

La valutazione ecografica in travaglio può essere eseguita utilizzando un approccio transaddominale o transperineale, a seconda del parametro che è l'obiettivo dell'esame (principalmente posizione e stazione) e dell'indicazione clinica. I requisiti suggeriti per le apparecchiature per l'uso in sala travaglio sono che siano veloci da avviare e che dispongano di sonda convex a bassa frequenza (<4 MHz) e ad ampio settore.

Attualmente le valutazioni ecografiche più utilizzate sono finalizzate alla diagnosi della posizione fetale (occipite e colonna) e del suo impegno nella pelvi materna. Non sono qui riportati altri parametri ecografici utilizzati per valutare la flessione della testa fetale la presenza di asinclitismo essendo ancora questi parametri oggetto di studio e validazione clinica. Coloro i quali fossero interessati ad un maggiore approfondimento possono riferirsi al manuale SIEOG specificatamente dedicato a tale argomento.

Valutazione della posizione della testa fetale

Si definisce posizione il rapporto che l'indice della parte presentata fetale assume con determinati punti di riferimento sul perimetro dell'ingresso pelvico.

È possibile valutare ecograficamente la posizione della testa fetale utilizzando la sonda con approccio transaddominale e transperineale a seconda del grado di impegno della testa fetale: se la testa non è profondamente impegnata l'approccio più semplice è l'approccio transaddominale con il trasduttore posizionato in regione sovrapubica con valutazione assiale (trasduttore posizionato trasversalmente) (Fig. 1) e sagittale (trasduttore posizionato in senso longitudinale) (Fig. 2), i punti di repere da valutare sono le strutture della linea

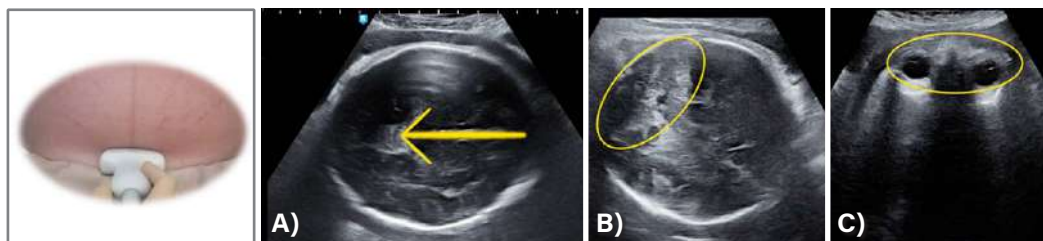


Figura 1: Ecografia transaddominale (piano assiale) in feto in posizione: A) occipite trasverso; B) occipite anteriore; C) occipite posteriore.

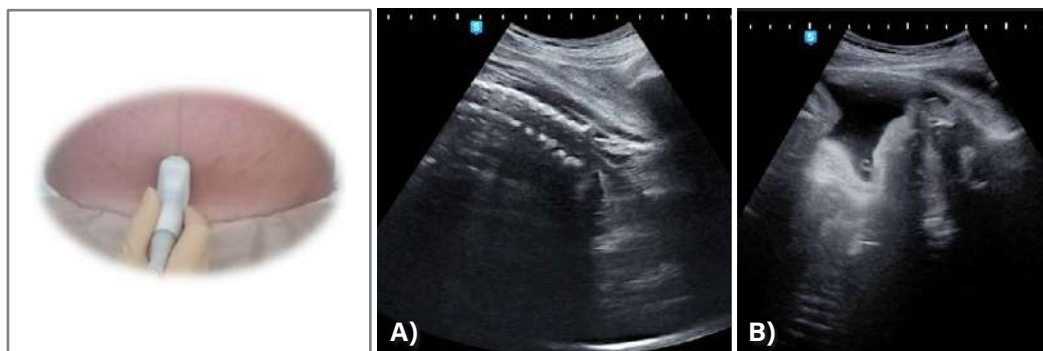


Figura 2: Ecografia transaddominale (piano sagittale) in feto in posizione: A) occipite anteriore; B) occipite posteriore.

mediana per l'occipite trasverso, le orbite per l'occipite posteriore, il cervelletto e la colonna cervicale fetale per l'occipite anteriore (Fig. 3).

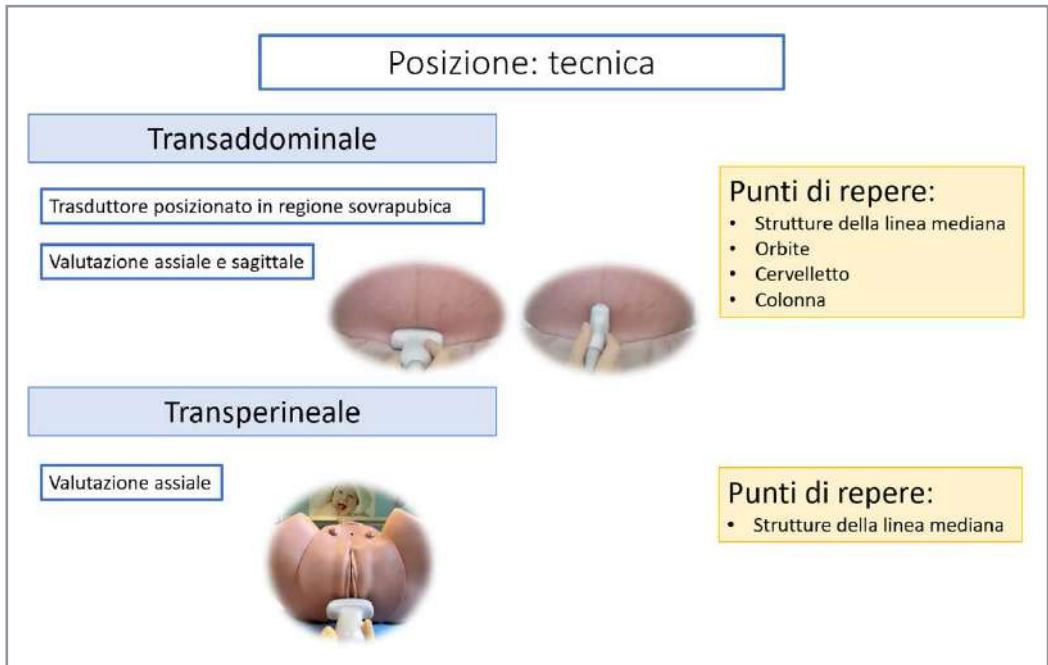


Figura 3

Se la testa fetale è profondamente impegnata, le strutture della linea mediana possono essere difficili da visualizzare con tecnica transaddominale, in questi casi può essere più utile la visualizzazione di uno o entrambi i plessi corioidei, che divergono verso l'occipite, combinando l'approccio transaddominale con quello transperineale con valutazione assiale (la sonda posizionata trasversalmente sul perineo) (Figg. 4, 5).

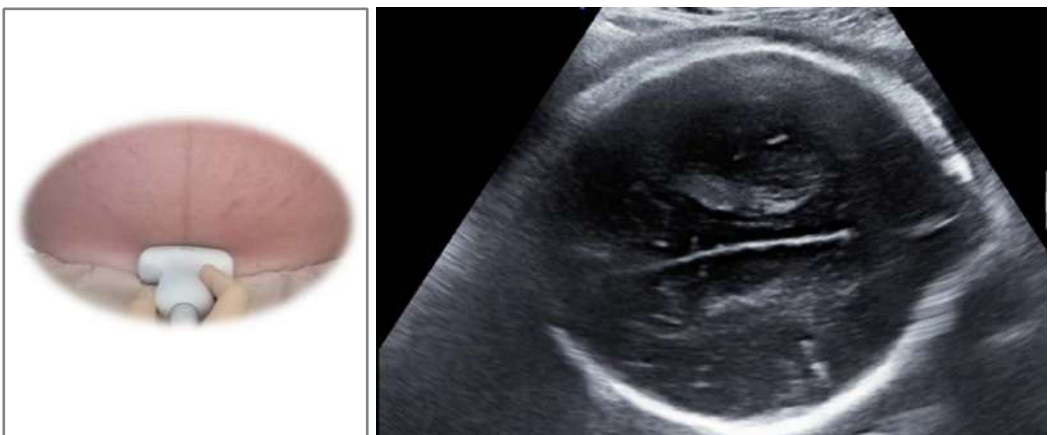

Figura 4: Ecografia transaddominale (piano assiale) in feto in posizione occipite trasverso e testa impegnata.

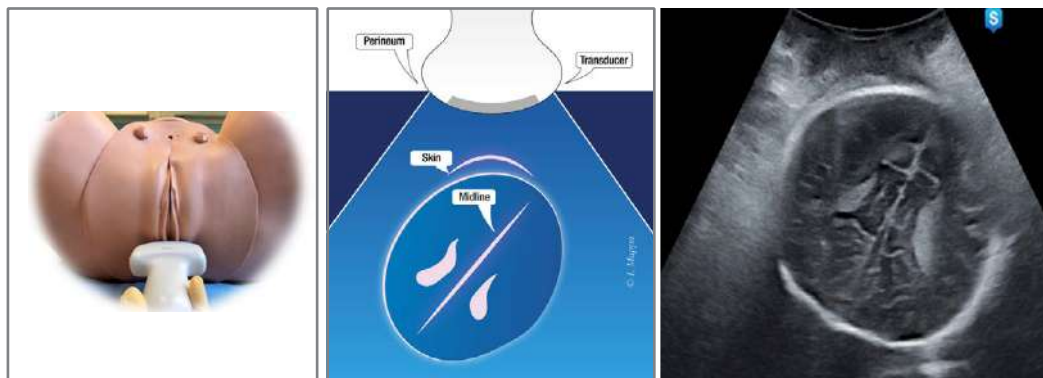


Figura 5: Ecografia transperineale (piano assiale) in feto in posizione occipite posteriore.

Da un punto di vista classificativo si definisce la posizione della testa fetale come con occipite anteriore, trasverso o posteriore e per farlo è necessario rapportare i punti di re-pera su un'immagine simile a un quadrante di orologio e quindi categorizzare la posizione come occipito anteriore se l'occipite è in una posizione compresa tra le 10 e le 2, occipito posteriore se l'occipite è compreso tra le 4 e le 8 (e 4 e 8 rientrano nelle posizioni occipito posteriori) e trasversa se l'occipite è in una posizione compresa tra le 2 e le 4 (occipite trasverso sinistro-LOT) o tra le 8 e le 10 (occipite trasverso destro-ROT) (Fig. 6).

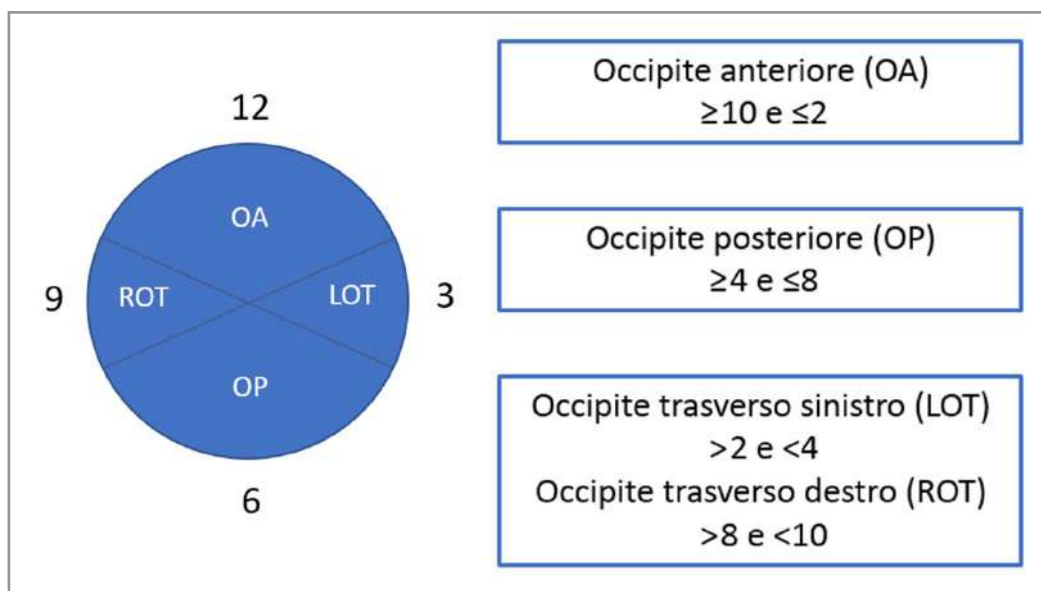


Figura 6: Classificazione della posizione dell'occipite fetale.

Allo stesso modo, posizionando la sonda ecografica trasversalmente sull'addome materno è possibile ottenere una visione assiale del tronco fetale a livello dell'addome superiore o del torace fetale, identificare come re-pera la vertebra fetale, rapportarla su un'immagine simile a un quadrante di orologio e definire la posizione della colonna vertebrale fetale (Fig. 7).

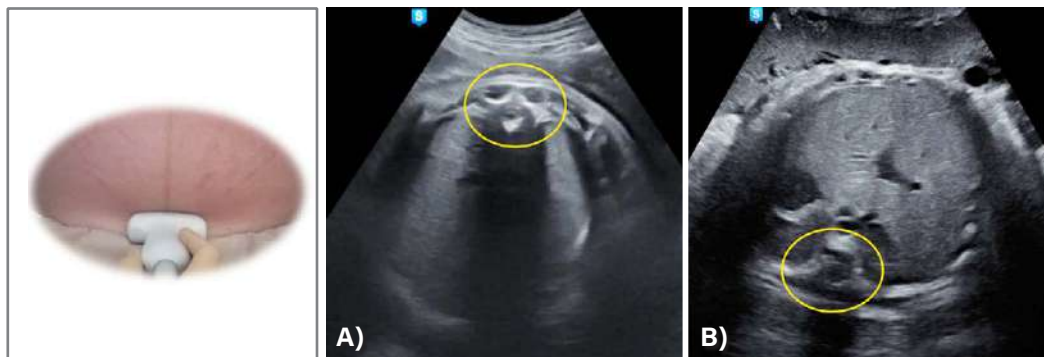


Figura 7: Ecografia transaddominale (piano assiale) posizione colonna fetale: A) anteriore; B) posteriore.

Valutazione della stazione della testa fetale

La valutazione ecografica della stazione della testa fetale viene eseguita con tecnica transperineale sul piano mediosagittale e assiale. La sonda viene posta tra le grandi labbra o a livello della forchetta, con la donna in posizione semisdraiata con le gambe flesse. È necessario che la vescica sia vuota. Il piano che meglio fornisce una visione panoramica del canale del parto curvo è la scansione sagittale mediana nella quale sono chiaramente rappresentati i seguenti punti di repere anatomici:

- articolazione della sinfisi pubica: struttura oblunga, ecogena da visualizzare in posizione orizzontale;
- cranio fetale.

Il piano di riferimento tradizionale della valutazione clinica in travaglio, il livello delle spine ischiatiche, non può essere visualizzato in questa scansione. Tuttavia, esiste una relazione anatomica fissa tra l'estremità inferiore della sinfisi pubica e il piano delle spine ischiatiche: il piano delle spine ischiatiche si trova 3 cm al di sotto della linea infrapubica che è un piano perpendicolare all'asse maggiore del pube e tangente alla porzione inferiore dell'osso pubico (Fig. 8).

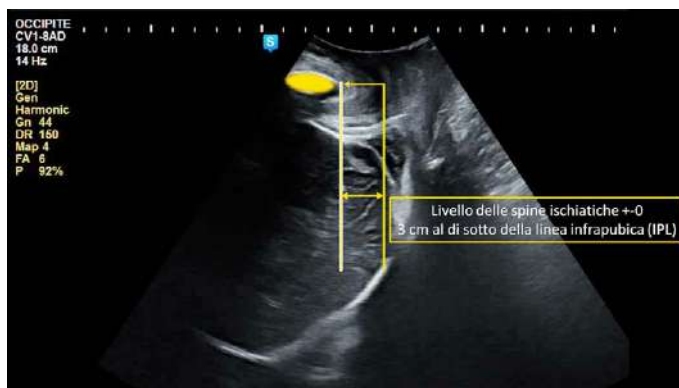
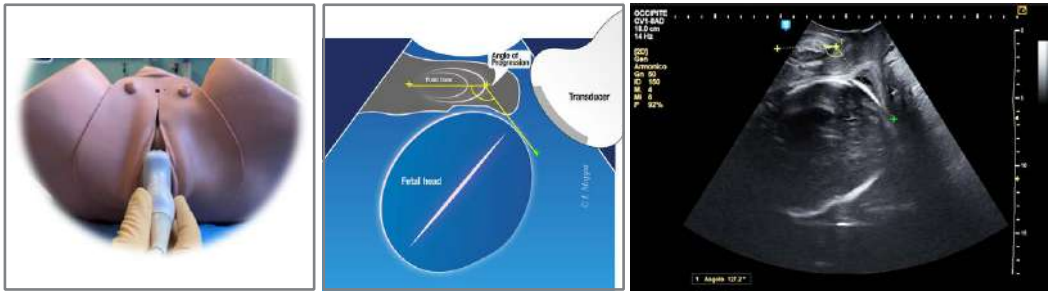


Figura 8: Ecografia transperineale (piano sagittale).

Nell'imaging transperineale, sul piano sagittale mediano, sono stati proposti diversi parametri che utilizzano la sinfisi pubica come punto di riferimento per misurazioni quantitative.

L'angolo di progressione (AoP) corrisponde all'angolo compreso fra l'asse longitudinale della sinfisi pubica e una linea che parte dal bordo inferiore della sinfisi e passa tangenzialmente alla parte più distale della testa fetale, aumenta all'aumentare della discesa della testa fetale nel canale del parto. L'angolo di progressione viene misurato con approccio translabiale e in scansione sagittale mediana per la standardizzazione della tecnica la sinfisi dovrebbe essere visualizzata in posizione orizzontale (Fig. 9).

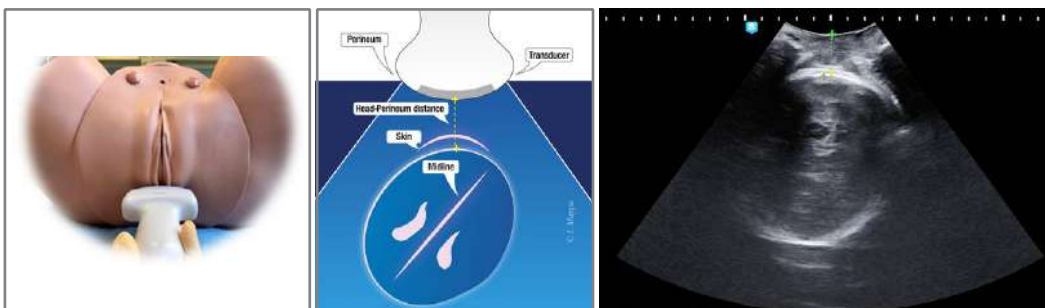


Angolo di progressione: tecnica

Trasduttore posizionato longitudinalmente tra le grandi labbra
 Mobilizzare e angolare la sonda per visualizzare il piano medio sagittale
 Identificare il repere dell'osso pubico posizionato orizzontalmente
 Freezare l'immagine

Figura 9: Misurazione dell'angolo di progressione: posizionamento del trasduttore, grafico, misurazione.

La distanza testa-perineo (HPD) è la distanza più corta misurabile tra la sonda disposta trasversalmente sul perineo tra le grandi labbra e la parte più profonda dell'osso del cranio fetale, rappresenta la parte del canale del parto che deve ancora essere attraversata dalla testa fetale. L'HPD viene misurato con approccio translabiale e in scansione trasversale. Per standardizzare la tecnica di esecuzione è necessario porre il trasduttore trasversalmente a livello della commissura vulvare posteriore e comprimere i tessuti molli fino a percepire la resistenza della parte ossea della pelvi, il trasduttore deve essere angolato fino a vedere chiaramente il contorno delle ossa del cranio fetale che corrisponde al momento in cui il fascio di ultrasuoni è perpendicolare allo stesso, deve essere misurata la distanza più breve tra il perineo, la sonda e il cranio fetale (Fig. 10).



Distanza testa perineo: tecnica

Trasduttore posizionato trasversalmente sulla forchetta
 Comprimere i tessuti molli
 Mobilizzare e angolare la sonda per visualizzare chiaramente il cranio fetale
 Freezare l'immagine

Figura 10: Misurazione della distanza testa-perineo: posizionamento del trasduttore, grafico, misurazione.

MODALITÀ DI ESECUZIONE DELL'ECOGRAFIA OFFICE

L'esame ecografico office può essere effettuato con un ecografo real-time, munito di sonda transaddominale e transvaginale, in grado di visualizzare adeguatamente i rilievi ecografici richiesti dall'accertamento e che sia sottoposto a periodica e regolare manutenzione.

Prima dell'esecuzione dell'esame, bisogna spiegare alla paziente quali sono le finalità e i limiti dello stesso e perché si ritiene opportuno completare l'esame clinico con una valutazione ecografica, in modo da ottenere il consenso verbale della paziente alla sua esecuzione. Va spiegato chiaramente che l'ecografia office è effettuata per migliorare la qualità della valutazione clinica in relazione a specifiche problematiche della paziente e che quest'esame non è sostitutivo dell'ecografia standard, che andrà comunque prescritta, se indicata. Va anche espresso alla paziente che, essendo l'ecografia office di supporto alla valutazione clinica, la stessa non prevede referto o necessariamente documentazione iconografica.

L'ecografia office non prevede una specifica refertazione, né il rilascio di un referto o di immagini alla paziente, tuttavia, si suggerisce di:

- riportare sulla cartella clinica della paziente che è stato effettuata un'ecografia office, specificando il motivo, il nome e la qualifica dell'operatore;
- riportare chiaramente quanto rilevato in corso dell'ecografia office.

Ecografia office ginecologica

In ambito ginecologico, l'ecografia office può essere utilizzata nei casi di emergenza/urgenza ginecologica per favorire l'identificazione di alcune patologie organiche:

- visualizzare una falda liquida nel Douglas o in cavità addominale;
- porre il sospetto di una gravidanza ectopica;
- visualizzare lo spessore endometriale o eventuali cause di sanguinamenti anomali;
- visualizzare eventuali masse annessiali o uterine sospettate all'esame clinico bimanuale. Prescinde dall'ecografia office la caratterizzazione della massa, che dovrà essere affidata ad un'ecografia standard.

Nel caso di ecografia office della pelvi, la valutazione potrà essere effettuata per via transaddominale o transvaginale.

L'ecografia pelvica per via transaddominale deve essere effettuata a vescica piena e con la paziente in posizione supina. La sonda va posta cranialmente alla sinfisi pubica, in modo da individuare la vescica piena, posteriormente l'utero e, spostandosi da un lato e dall'altro, gli annessi. L'esplorazione dell'utero può avvenire in scansione trasversale, ponendo il trasduttore parallelamente alla sinfisi pubica e spostandolo superiormente e inferiormente, o in scansione sagittale, ponendolo perpendicolarmente alla sinfisi pubica e spostandolo da destra a sinistra o viceversa.

L'ecografia pelvica per via transvaginale andrà effettuata con la paziente in posizione litotomica, a vescica vuota, o a medio riempimento, e ponendo il trasduttore a livello dei fornic. Anche in questo caso è possibile una scansione sagittale e trasversale dell'utero e degli annessi.

Ecografia office ostetrica

In ambito ostetrico, l'ecografia office può essere utilizzata nei casi di emergenza/urgenza ostetrica per favorire l'identificazione di alcune patologie organiche. In queste situazioni permette di:

a) primo trimestre di gravidanza

- identificazione in utero della/delle camere ovariche, del o degli embrioni/feti;
- presenza o assenza di attività cardiaca embrionio-fetale;

b) secondo e terzo trimestre di gravidanza

- valutazione della presenza del battito cardiaco fetale;
- determinazione della presentazione fetale nei casi dubbi o nel sospetto di presentazione di podice alla visita ostetrica;
- valutazione della quantità di liquido amniotico mediante la misurazione della falda massima nel monitoraggio clinico delle gravidanze post-termine;
- localizzazione placentare nelle pazienti che giungano in pronto soccorso.

L'ecografia office si avvale della tecnica transaddominale e transvaginale.

Limiti dell'ecografia office

Si tratta di un esame ecografico che si pone unicamente l'obiettivo di rilevare informazioni semplici, la cui elaborazione, assieme ai rilievi anamnestici e clinici, può consentire di porre una diagnosi clinica o un sospetto clinico. È evidente, quindi, che non può e non deve mai rappresentare un esame diagnostico ecografico standard, così come definito dagli altri protocolli delle Linee Guida della SIEOG, ma è unicamente un esame che, nelle diverse circostanze cliniche, può aiutare il clinico nelle sue decisioni di management diagnostico o terapeutico.

Pertanto, è necessario sottolineare che per quanto riguarda, ad esempio, la localizzazione placentare, bisogna limitarsi meramente al rilievo topografico della placenta, poiché è ben noto che lo studio di alcune patologie dell'impianto placentare comporta un'expertise specifica.

Allo stesso modo, l'ecografia office non è finalizzata in nessun modo alla valutazione dell'anatomia fetale.

MODALITÀ DI ESECUZIONE DELL'ECOGRAFIA DI RIFERIMENTO

Introduzione

L'ecografia di riferimento è un accertamento diagnostico non rivolto a tutta la popolazione delle gravide, ma esclusivamente alle gravidanze che presentino fattori di rischio anamnestici o attuali materni o fetali. L'esame viene eseguito presso Centri di riferimento, generalmente individuati a livello regionale, dotati di tecnologie e competenze adeguate e necessita di una adeguata programmazione. I casi per i quali si ritiene urgente la sua esecuzione (per esempio nel sospetto di un quadro malformativo fetale all'esame ecografico di screening del II trimestre), vanno direttamente concordati tra il medico inviante ed il Centro di riferimento. La modalità di effettuazione dell'ecografia di riferimento, comportando un esame dettagliato delle strutture fetali o della placenta, deve essere messo in atto solo in caso di rischio specifico per difetti strutturali fetali o di localizzazione/adesione patologica della placenta. Le modalità di effettuazione dell'esame saranno diverse a seconda che si tratti di un rischio per anomalia fetale o placentare, e possono essere utilizzate singolarmente quando sia presente solo uno dei due fattori di rischio. Prima di entrare nel dettaglio della procedura di effettuazione dell'esame si ritengono opportune alcune precisazioni che possono essere da guida sia per gli operatori che effettuano esami ecografici diagnostici di questa tipologia sia per quelli che effettuano ecografie di screening:

- 1)** L'ecografia di riferimento trova indicazione sia in caso di anomalia fetale all'esame di screening che in caso di inadeguata visualizzazione, nonostante ripetuti tentativi, di una o più delle strutture anatomiche incluse nel protocollo dell'ecografia di screening. In entrambi i casi è necessario che sia il Centro inviante a mettersi in contatto con il Centro di riferimento al fine di agevolare l'invio della gestante, così come è necessario che sul referto dell'esame di screening sia riportata la richiesta di un esame ecografico di riferimento con la motivazione della richiesta stessa. È da escludere che la visualizzazione inadeguata di una o più parti anatomiche per posizione sfavorevole del feto durante l'esame di screening rappresenti una indicazione all'esame ecografico di riferimento.
 - a)** Nel caso in cui l'anomalia sospettata o la struttura anatomica non evidenziata sia cardiaca, è opportuno inviare la gravida al Centro di riferimento per eseguire una ecocardiografia fetale. Nel caso di esito normale all'ecocardiografia fetale, non sarà necessario procedere ad ulteriori indagini e la gravida verrà rinviata al Ginecologo/Ostetrica di fiducia.
 - b)** Nel caso in cui l'anomalia sospettata o la struttura non evidenziata faccia parte del Sistema Nervoso Centrale (SNC), è opportuno inviare la gravida al Centro di riferimento per eseguire una neurosonografia fetale. Nel caso di esito normale alla neurosonografia fetale, non sarà necessario procedere ad ulteriori indagini e la gravida verrà rinviata al Ginecologo/Ostetrica di fiducia.
 - c)** Nel caso in cui l'anomalia sospettata o la struttura anatomica non evidenziata non sia a carico di cuore o del SNC fetale, il controllo ecografico presso il Centro di riferimento sarà finalizzato in primis alla rivalutazione delle strutture coinvolte. Nel caso in cui a tale controllo non siano confermate o non emergano anomalie fetali, dopo completamento dell'esame ecografico secondo le modalità di effettuazione dell'esame ecografico di screening, non sarà necessario procedere ad ulteriori approfondimenti e la gravida verrà rinviata al Ginecologo/Ostetrica di fiducia.

- 2) Nel caso in cui all'ecocardiografia o alla neurosonografia fetale venga confermata o rilevata una patologia, l'esame di riferimento va esteso alla restante anatomia fetale, secondo il relativo protocollo ecografico, per escludere anomalie associate, prima di effettuare eventuali approfondimenti (consulenza genetica, diagnosi prenatale invasiva, RMN, ecc.).
- 3) Nel caso in cui presso il Centro di riferimento venga confermata una malformazione fetale extracardiaca, è indicata l'esecuzione di una ecocardiografia fetale per escludere anomalie cardiache associate, prima di procedere ad eventuali approfondimenti (consulenza genetica, diagnosi prenatale invasiva, ecc.).
- 4) Il sospetto di una restrizione della crescita fetale all'esame di screening del II o del III trimestre comporta l'invio della gravida presso il Centro di riferimento per rivalutazione della biometria fetale e velocimetria Doppler. Nel caso in cui la biometria risulti normale sarà opportuno effettuare una rivalutazione dell'anatomia fetale secondo le modalità di effettuazione dell'esame di screening del II o del III trimestre a seconda dell'epoca gestazionale in cui la gestante è stata riferita. Nel caso in cui si confermasse una restrizione della crescita fetale precoce, sarà necessario procedere a rivalutazione completa dell'anatomia fetale secondo il protocollo dell'esame ecografico di riferimento. Non sarà necessario procedere ad ecocardiografia fetale, salvo nel caso in cui si evidenzino una malformazione fetale.
- 5) In presenza di una infezione materna accertata (CMV, Toxoplasmosi, Parvovirus, Rosolia, Varicella, Zika Virus) è indicata l'effettuazione di un esame ecografico di riferimento.
- 6) Condizioni di rischio anamnestico o attuale per la salute materna che possano comportare l'invio della gravida presso il Centro di riferimento per valutazioni ecografiche finalizzate (ad es. pregressa preeclampsia, precedente parto prematuro, ecc.) non richiedono, a priori, l'impiego della procedura di effettuazione dell'eco di riferimento, bensì di quella dell'esame di screening del II trimestre o di quello relativo al III trimestre integrato alle valutazioni ecografiche specifiche utili al caso, come la cervicometria o la velocimetria Doppler.
- 7) Per quanto attiene alle gravide obese, un BMI preesistente alla gravidanza >40 richiede la necessità di invio della gestante, fin dal primo trimestre di gravidanza, presso un Centro di riferimento per la programmazione degli esami ecografici. Il Centro di riferimento dovrà quindi procedere alla programmazione e alla effettuazione di un esame ecografico a 12-14 settimane per una iniziale valutazione dell'anatomia fetale, sfruttando eventualmente i vantaggi dell'approccio vaginale e programmare quindi un successivo esame ecografico a 20-21 settimane di età gestazionale. Deve essere precisato che, anche se eseguito presso un Centro di riferimento, l'esame ecografico in questa tipologia di donne risulterà meno performante, poiché la visualizzazione delle singole strutture anatomiche fetali e dei difetti che eventualmente possono caratterizzarle in caso di patologia, verrà ostacolata da importanti limiti intrinseci all'impiego diagnostico degli ultrasuoni. Pertanto, nonostante l'incremento del rischio malformativo giustifichi l'invio di questa tipologia di gravidanze ad un Centro di riferimento, considerando che il livello di dettaglio che normalmente viene raggiunto durante un esame ecografico di riferimento durante il II trimestre nella donna normopeso non potrà essere raggiunto nella gravida con BMI >40 , l'ecografia di riferimento in questa tipologia di gravide consisterà in un esame che soddisfi il massimo degli obiettivi previsti per l'esame ecografico di screening, utilizzando tecnologie (ecografi) e competenze d'esecuzione (personale medico Centro di riferimento) di fascia elevata.
- 8) Per tutti i fattori di rischio preesistenti alla gravidanza tra cui l'obesità materna (BMI >40) o insorti nelle fasi precoci della gravidanza, all'ecografia di riferimento non può essere riconosciuta alcuna urgenza. In caso di errata prenotazione di uno screening del II trimestre presso un ambulatorio ecografico di I livello, la prestazione dovrà essere normalmente erogata dal Centro che ha ricevuto la gestante inviandola successivamente per ecografia di riferimento che verrà espletata in rispetto dei tempi stabiliti dalle agende di prenotazione dei Centri di riferimento.

Modalità di effettuazione dell'esame ecografico di riferimento

Le ecografie di riferimento con un protocollo standardizzato e ampiamente condiviso sono l'ecocardiografia ed il neurosonogramma fetale.

Neurosonogramma fetale

Condizioni di rischio anamnestiche o attuali per patologie del Sistema Nervoso Centrale richiederanno la programmazione di un esame neurosonografico fetale consistente nella valutazione multiplanare delle strutture cerebrali e della colonna vertebrale (realizzabile mediante metodica 2D e/o 3D). Il neurosonogramma fetale va eseguito preferibilmente per via transvaginale. Tuttavia nei casi di feto in presentazione podalica può essere eseguita per via transaddominale mediante sonde ad elevata frequenza (convex, microconvex, lineari).

Studio dell'encefalo fetale

- Scansioni assiali:
 - transtalamica,
 - transventricolare (Fig. 1A),
 - transcerebellare (Fig. 1B).
- Scansioni sagittali:
 - mediosagittale (Fig. 2A) (con approccio anteriore e posteriore),
 - parasagittale destra e sinistra (Fig. 2B).
- Scansioni coronali:
 - transfrontale,
 - transcaudato (Fig. 2C),
 - transtalamica,
 - transcerebellare.

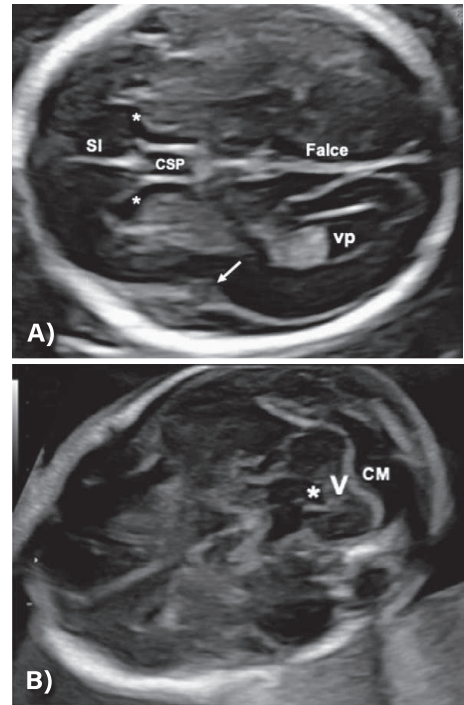


Figura 1: A) Scansione transventricolare. Visualizzazione dei 2 corni frontali dei ventricoli laterali (*), del cavo del setto pellucido (CSP), dell'insula (freccia), del trigono del ventricolo laterale distale al trasduttore (vp) e dell'integrità della falce e della scissura interemisferica (SI). B) Scansione transcerebellare. Visualizzazione del cervelletto e di una porzione del verme cerebellare (V), del IV ventricolo (*) e cisterna magna (CM).

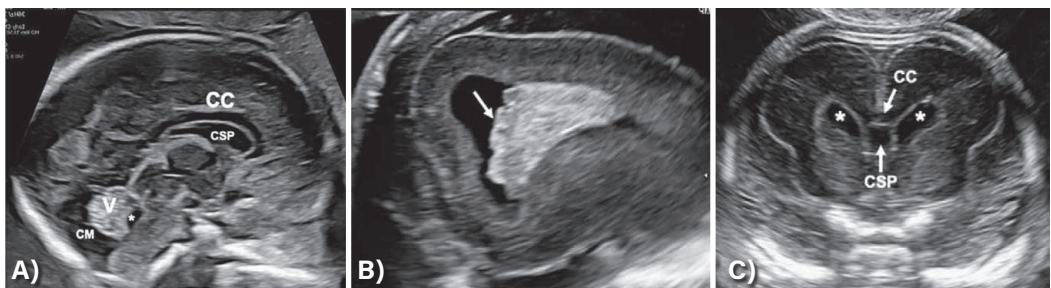

Figura 2: A) Scansione mediosagittale. Visualizzazione del cavo del setto pellucido (CSP), del corpo calloso (CC), del verme cerebellare (V), IV ventricolo (*) e cisterna magna (CM). B) Scansione parasagittale. Visualizzazione del ventricolo laterale con il plesso corioideo (freccia). C) Piano coronale transcaudato. Visualizzazione del corpo calloso (CC), cavo setto pellucido (CSP) e dei corni frontali dei ventricoli laterali (*).

Attraverso l'effettuazione delle suddette scansioni dovrà essere eseguita una valutazione qualitativa e quantitativa dell'encefalo fetale. In particolare, la valutazione qualitativa prevede la verifica di:

- ossificazione del cranio e studio del contorno cranico,
- integrità della linea mediana,
- cavo del setto pellucido,
- corpo calloso,
- ventricoli laterali, 3° ventricolo, 4° ventricolo e acquedotto,
- talami,
- opercolarizzazione del lobo dell'insula,
- principali scissure (almeno scissura parieto-occipitale e scissura calcarina),
- cervelletto,
- cisterna magna.

La misurazione quantitativa prevede invece la misurazione di:

- diametro biparietale (DBP) e circonferenza cranica (CC),
- diametro del trigono di entrambi i ventricoli laterali,
- diametro trasverso cerebellare (DTC),
- diametro antero-posteriore della cisterna magna.

Studio della colonna vertebrale

- Scansione sagittale (integrità, livello del cono midollare) (Fig. 3A),
- scansioni coronali,
- scansioni trasversali (Fig. 3B).

Questa seconda parte dell'esame neurosonografico prevede la valutazione multiplanare del rachide fetale. L'obiettivo è la verifica sia degli elementi ossei (vertebre) che di quelli spinali (posizione del cono midollare). Per lo studio del rachide, non è prevista alcuna valutazione quantitativa.

Ecografia di riferimento per rischio malformativo

L'esecuzione dell'ecografia di riferimento in presenza di un rischio malformativo a carico di distretti anatomici fetali che non siano il cuore o il cervello, per cui esistono esami dedicati, non è un esame standardizzato. Infatti esiste una grossa variabilità legata al distretto anatomico da analizzare, alla patologia fetale rilevata e ad una letteratura sull'argomento in continuo aggiornamento. Questa variabilità è relativa a scansioni ecografiche, misurazioni di strutture anatomiche fetali, tecnologie utilizzate (per esempio il ricorso al color Doppler o al 3/4D) e approcci (ricorso all'ecografia transvaginale o transaddominale). Pertanto al di là di ogni tentativo di schematizzazione, la modalità di esecuzione di questo tipo di esame ecografico, in presenza di una anomalia fetale, rimane legato alla discrezionalità dell'operatore del Centro di riferimento che lo calibrerà sulla base del caso specifico in esame, del suo know-how tecnologico e della sua esperienza maturata nel tempo. Tuttavia, esistono delle indicazioni anamnestiche all'ecografia di riferimento (come per esempio l'assunzione di farmaci in gra-

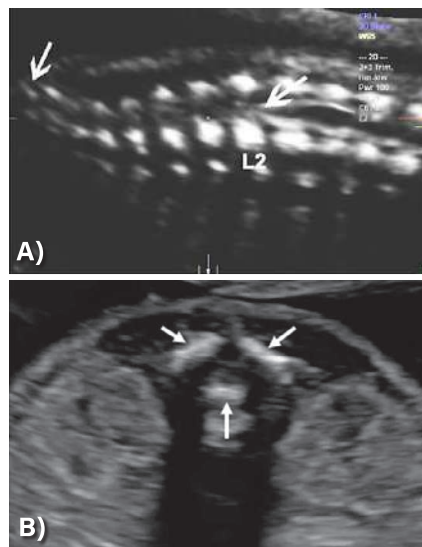


Figura 3: A) Scansione sagittale della colonna vertebrale con visualizzazione del livello del cono midollare che nel II trimestre arriva approssimativamente a L2. B) Scansione assiale della colonna vertebrale: le frecce indicano i 3 nuclei di ossificazione della vertebra.

vidanza, il diabete pre-gestazionale, l'esposizione a radiazioni ionizzanti) in cui il rischio malformativo è aspecifico e pertanto richiede l'esecuzione di una valutazione dettagliata di tutti i distretti anatomici fetale. In questo caso è opportuno seguire un protocollo dedicato per il rischio aspecifico di malformazione fetale.

Protocollo per rischio aspecifico di malformazione fetale

Le scansioni da utilizzare per un esame dettagliato dell'anatomia fetale in presenza di un rischio aspecifico di malformazione fetale sono:

Estremo cefalico

Studio dell'encefalo fetale:

- scansione assiale transtalamica,
- scansione assiale transventricolare (Fig. 1A),
- scansione transcerebellare (Fig. 1B).

Attraverso l'effettuazione delle suddette scansioni dovrà essere eseguita una valutazione qualitativa delle seguenti strutture anatomiche:

- ossificazione del cranio e studio del contorno cranico,
- integrità della linea mediana,
- cavo del setto pellucido,
- corpo calloso,
- corni anteriori dei ventricoli laterali (prossimale e distale rispetto al trasduttore),
- corni posteriori dei ventricoli laterali (prossimale e distale rispetto al trasduttore),
- 3° e 4° ventricolo,
- talami,
- opercolarizzazione del lobo dell'insula,
- cervelletto,
- cisterna magna.

Alle scansioni assiali viene aggiunta generalmente la scansione sagittale mediana dell'encefalo (Fig. 2A) per evidenziare il corpo calloso in termini di presenza/assenza ed il verme cerebellare in termini di presenza/assenza o estrema ipoplasia.

Anche in questo caso ad una valutazione qualitativa si aggiunge una valutazione quantitativa con misurazione della biometria dell'estremo cefalico (DBP e CC), misurazione dell'ampiezza dell'atrio del ventricolo laterale distale al trasduttore, misurazione del diametro trasverso del cervelletto (DTC) e del diametro antero-posteriore della cisterna magna.

Colonna vertebrale

- Scansione sagittale (integrità) (Fig. 3A),
- scansioni coronali,
- scansioni trasversali (Fig. 3B).

Massiccio facciale

- Visualizzazione delle orbite e dei due cristallini (Fig. 4A),
- visualizzazione del labbro superiore, visualizzazione del profilo fetale (Fig. 4B).

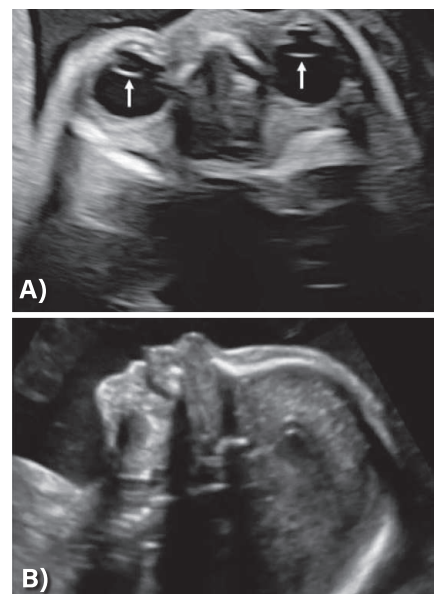


Figura 4: A) Scansione transorbitaria per la visualizzazione delle orbite e i cristallini (freccie). B) Scansione mediosagittale per la visualizzazione del profilo fetale.

Tronco

- Visualizzazione dei polmoni,
- situs cardiaco,
- levocardia,
- scansione "4-camere cardiache", connessione ventricolo-arteriosa sinistra (efflusso sinistro),
- connessione ventricolo-arteriosa destra (efflusso destro),
- scansione 3 vasi e 3 vasi + trachea,
- parete addominale anteriore,
- bolla gastrica,
- reni,
- vescica,
- arterie ombelicali (mediante color Doppler) (Fig. 5A),
- genitali esterni.

Arti

Valutazione della presenza dei segmenti ossei degli arti (presenza/assenza, eventuali incurvamenti, difetti di ossificazione, movimenti attivi). Misurazione di femore e omero e, nel caso di quadro ecografico deponente per una displasia scheletrica, misurazione di tibia-perone, radio-ulna. Mani e piedi: ricerca di eventuali anomalie di forma e posizione. Il conteggio delle dita (Fig. 5B) sarà riservato a casi specifici (ad es. anamnesi familiare positiva per difetti malformativi delle estremità degli arti o quadro ecografico deponente per una displasia scheletrica).

Modalità di effettuazione dell'esame ecografico di riferimento per lo studio della placenta

In caso di donne con placenta anteriore praevia o placenta anteriore a meno di 2 cm dall'orificio uterino interno e pregresso taglio cesareo è opportuno riferire la paziente ad un Centro con esperienza nella diagnosi di disturbo dello spettro dell'accrescimento placentare (PAS). I principali segni di sospetto accretismo placentare sono: l'interruzione dello spazio ipoecogeno tra miometrio e placenta, l'interruzione dell'interfaccia iperecogena tra sierosa uterina e vescica e la presenza di lacune placentari. Negli anni sono state riportate numerose tecniche di imaging ecografico, tra cui imaging in scala di grigi e imaging color Doppler (CDI) e/o ecografia power Doppler tridimensionale. Le prestazioni complessive dell'ecografia per la diagnosi di sospetto accretismo placentare in donne a rischio, quando eseguite da operatori qualificati, sono molto buone con una sensibilità del 90,72% (IC 95% 87,2-93,6), specificità del 96,94% (IC 95% 96,3-97,5) e OR diagnostico di 98,59% (95% CI 48,8-199,0). Tra i diversi segni ecografici, l'anomalia dell'interfaccia utero-vescica ha la migliore specificità, 99,75% (95% CI 99,5-99,9), per la diagnosi della placenta accreta. La vascolarizzazione anormale con CDI ha la migliore accuratezza predittiva con una sensibilità di 90,74% (95% CI 85,2-94,7), specificità dell'87,68% (95% CI 84,6-90,4) e Odds Ratio diagnostico di 69,02%. L'ecografia può essere utilizzata per lo screening e la diagnosi di PAS in gravidanze con placenta praevia anteriore.

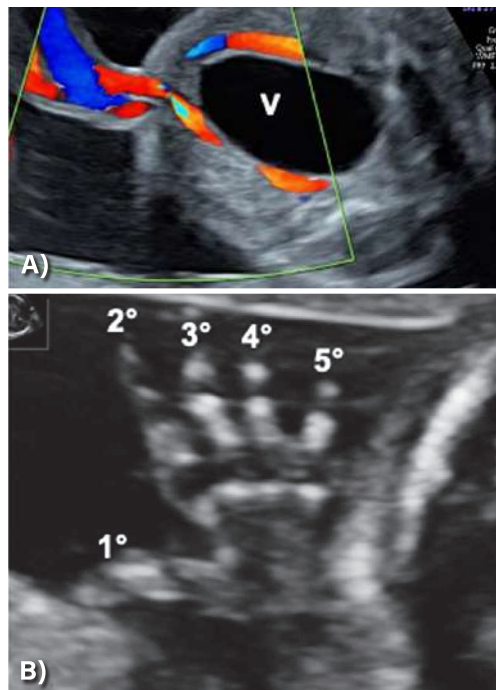


Figura 5: A) Scansione trasversa della pelvi fetale con il Doppler colore per visualizzare le 2 arterie ombelicali (V, vescica). B) Scansione per il conteggio delle dita della mano.

L'efficacia degli ultrasuoni in questo contesto dipende dalla consapevolezza dei fattori di rischio clinici, dalla qualità delle immagini, dall'esperienza dell'operatore, dall'età gestazionale, dalle modalità di imaging e da un adeguato riempimento della vescica. La diagnosi prenatale dello spettro della placenta accreta è desiderabile perché i risultati sono ottimizzati quando il parto avviene in una struttura di assistenza materna di 2° livello prima dell'inizio del travaglio o del sanguinamento ed evitando la rottura della placenta. La modalità diagnostica primaria per la diagnosi prenatale è l'ecografia ostetrica. Sebbene la visualizzazione dei segni ecografici di PAS possa essere utile nella diagnosi, nessuno dei segni (o combinazioni di segni) associate allo spettro della placenta accreta predice in modo certo la profondità dell'invasione o il tipo di spettro della placenta accreta. L'assenza di reperti ecografici non preclude una diagnosi di PAS; quindi, i fattori di rischio clinico rimangono ugualmente importanti come predittori di PAS.

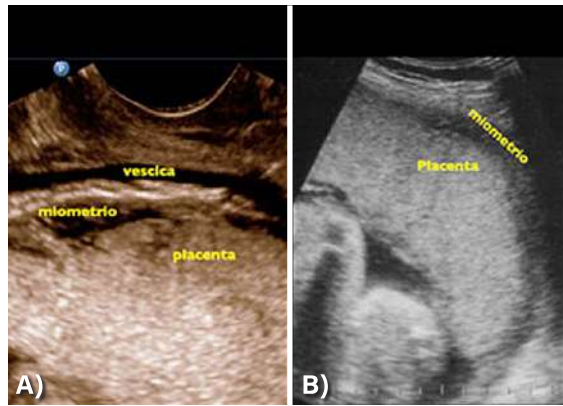


Figura 6

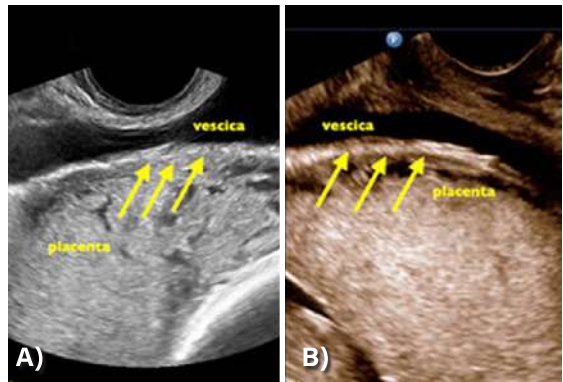


Figura 7

Considerazioni conclusive

L'ecografia di riferimento deve essere effettuata da operatori esperti in servizio presso Centri di riferimento ai quali vengono indirizzate le gravidanze a rischio di malformazione fetale o di adesione patologica della placenta, per una serie ampia di condizioni in parte menzionate in apertura di capitolo. È necessario che la gravida riceva informazioni in merito all'esame ecografico di riferimento, alle sue potenzialità, alla sua affidabilità ma anche in merito ai limiti di esso nei confronti delle patologie fetali e placentari al fine di indurre nella donna stessa aspettative realistiche.

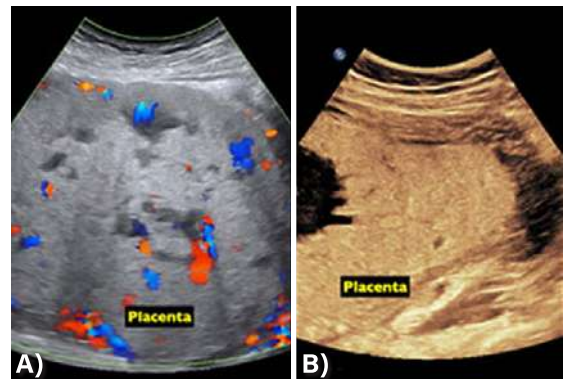


Figura 8

Malgrado infatti adeguate conoscenze e impiego di apparecchiature performanti non è possibile evidenziare in tutte le gravide a rischio specifico tutte le malformazioni che possono essere presenti in un feto o tutti i casi di adesione patologica della placenta e di questo la donna deve esserne resa edotta.

▶ MODALITÀ DI ESECUZIONE DELLA ECOCARDIOGRAFIA FETALE

Epoca dell'esame

L'epoca di gestazione in cui eseguire l'ecocardiografia fetale dipende da molteplici fattori, inclusi l'indicazione e l'epoca gestazionale in cui viene sospettata la cardiopatia congenita (CC) o la malformazione extracardiaca. Anche se l'epoca ideale per l'esecuzione dell'ecocardiografia fetale nelle pazienti a rischio di avere un feto affetto da CC, rimane quella delle 20-22 settimane, è possibile eseguire tale esame diagnostico anche in epoche gestazionali più precoci. Per ecocardiografia fetale precoce si intende uno studio del cuore fetale eseguito nel I trimestre di gravidanza o nel secondo trimestre iniziale (entro 16 settimane). È importante sottolineare che l'esame del secondo trimestre non consente l'identificazione di patologie evolutive. Nei casi a rischio di patologia evolutiva è auspicabile la ripetizione dell'ecocardiografia fetale nel III trimestre.

Requisiti tecnici della strumentazione

L'ecocardiografia fetale va eseguita con un ecografo dotato di trasduttori convex o settoriali a larga banda e con i seguenti moduli:

- A) bidimensionale ad alta definizione con zoom e possibilità di cineloop;
- B) Doppler colore;
- C) power Doppler;
- D) Doppler spettrale (pulsato);
- E) M-mode.

Opzionale è il Doppler continuo. Il settaggio per l'ecocardiografia fetale mira ad ottenere un frame rate quanto più elevato possibile, per le alte frequenze cardiache fetali. Esso prevede: A) Bidimensionale: scala dei grigi "dura" con pochi toni intermedi, fascio ultrasonico stretto, fuoco singolo, persistenza assente o estremamente bassa per un frame rate più elevato possibile; B) Doppler colore e spettrale: box colore piccolo, mappa direzionale del colore, scala di campionamento di 50-90 cm/sec per i distretti arteriosi e di 7-20 cm/sec per i distretti venosi, persistenza assente o bassa. Per il Doppler spettrale, il filtro di parete va settato intorno a 150-300 Hz per i distretti arteriosi e a 50-100 Hz per quelli venosi. Il volume campione deve essere piccolo (2-4 mm). In Doppler spettrale la valutazione maggiormente utilizzata è quella della velocità di picco sistolico (peak systolic velocity) per la diagnosi delle stenosi valvolari, usando un angolo di insonazione $<30^\circ$.

Modalità di esecuzione dell'esame

La valutazione completa del cuore fetale richiede una prima valutazione anatomica, eseguita in bidimensionale, seguita da una valutazione funzionale

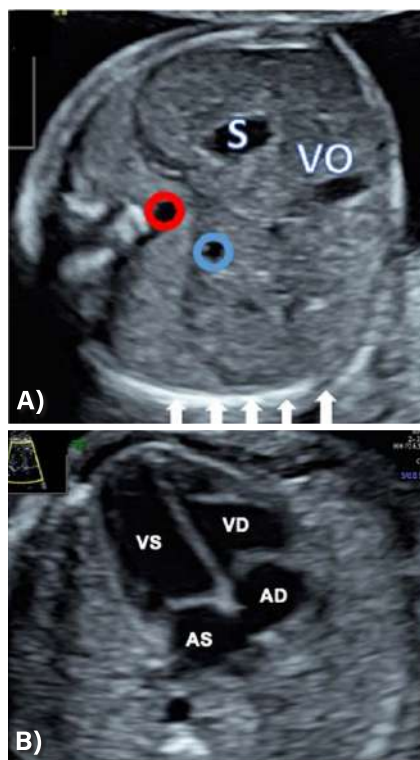


Figura 1: A) Scansione trasversa dell'addome fetale. Lo stomaco (S) è a sinistra. L'aorta discendente (cerchio rosso) è alla sinistra della vertebra. La vena cava inferiore (cerchio azzurro) è al davanti e a destra dell'aorta discendente (VO, tratto intraepatico della vena ombelicale). B) Scansione 4 camere apicale (VS, ventricolo sinistro; VD, ventricolo destro; AS, atrio sinistro; AD, atrio destro).

per la quale si utilizzano Doppler colore/power e spettrale. La valutazione anatomica sequenziale prevede l'osservazione sistematica di:

- situs viscerale,
- ritorni venosi sistemici e polmonari,
- atri,
- connessioni atrioventricolari,
- piano valvolare atrioventricolare,
- settazione interatriale ed interventricolare,
- ventricoli,
- connessioni ventricolo-arteriose,
- arco aortico e duttale.

Questa analisi include una identificazione preliminare della destra e della sinistra del feto in base alla sua presentazione e posizione. Le sezioni ecocardiografiche più frequentemente utilizzate per eseguire l'esame sequenziale del cuore fetale includono:

- scansione trasversa dell'addome fetale in cui valutare la posizione dello stomaco, dell'aorta discendente e della vena cava inferiore, per la verifica del situs (Fig. 1A);
- la scansione 4 camere (apicale e trasversa) (Fig. 1B);
- l'asse lungo di sinistra (efflusso sinistro) (Fig. 2A);
- l'asse lungo e/o corto di destra (efflusso destro) (Fig. 2B, C);
- la scansione dei 3 vasi (Fig. 3A);
- la scansione dei 3 vasi e trachea (Fig. 3B);
- la scansione dei ritorni venosi sistemici.

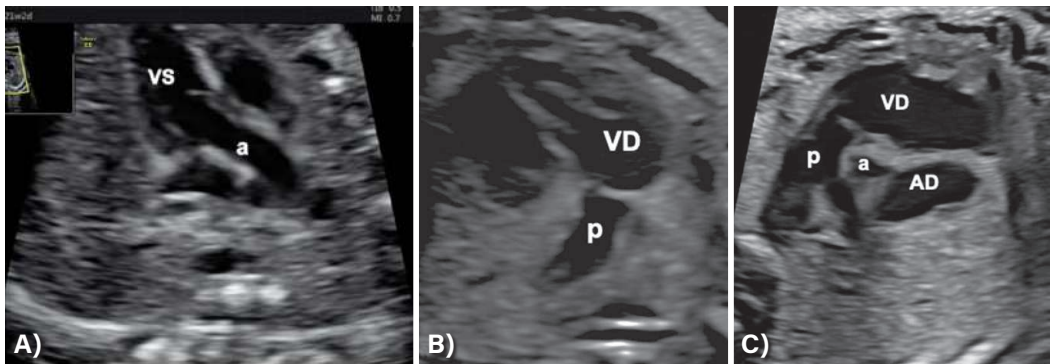
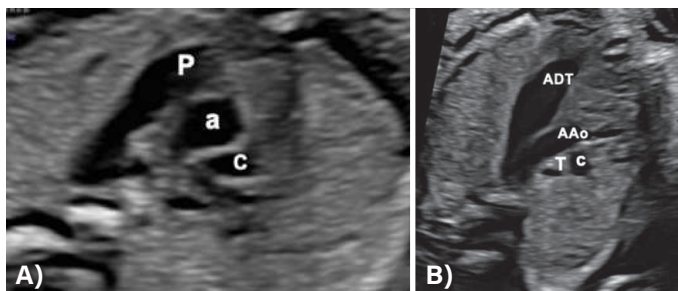


Figura 2: A) Asse lungo di sinistra: consente la visualizzazione dell'emergenza dell'aorta (a) dal ventricolo sinistro (VS). B) Asse lungo di destra: consente la visualizzazione dell'emergenza dell'arteria polmonare (p) dal ventricolo destro (VD). C) Asse corto di destra: dal ventricolo destro (VD) emerge l'arteria polmonare (p). L'aorta (a) è visibile in sezione trasversa al centro dell'immagine, e si possono valutare anche la tricuspide (chiusa in questo frame del ciclo cardiaco) e l'atrio destro (AD).

Figura 3: A) Scansione dei "3 vasi". Si visualizzano andando da sinistra a destra l'arteria polmonare (p), l'aorta ascendente (a) e la vena cava superiore (c). B) Scansione dei "3 vasi e trachea": da sinistra a destra si visualizza arco duttale (ADT), arco aortico (AAo) entrambi a sinistra della trachea (T) e la vena cava superiore (c).



Scansioni facoltative sono la scansione sagittale dell'arco aortico e dell'arco duttale.

Su tutte le scansioni riportate è richiesta la valutazione funzionale, con l'ausilio del Doppler colore. L'utilizzo del Doppler spettrale va valutato dall'operatore in base all'esito della valutazione in Doppler colore.

L'applicazione del color Doppler è utile per rilevare eventuali anomalie di flusso (rigurgito/stenosi), confermare eventuali difetti interventricolari, e per identificare vasi di piccolo calibro come le vene polmonari e il dotto venoso. Gli obiettivi minimi sono:

- identificare lo sbocco di almeno una vena polmonare per lato in atrio sinistro (Fig. 4A);
- valutare riempimento ventricolare e verificare eventuale presenza di rigurgito/insufficienza delle valvole atrioventricolari (Fig. 4B);
- dimostrare la normalità di flusso attraverso gli efflussi, ovvero la presenza di stenosi delle valvole semilunari (Fig. 5A);
- in scansione dei 3 vasi e trachea, dimostrare regolare flusso anterogrado ovvero invertito/turbolento a livello degli archi aortico e duttale (Fig. 5B).

In caso di sospetta anomalia di flusso (stenosi o rigurgito/insufficienza) alla valutazione con Doppler colore, è indicata la quantificazione mediante utilizzo del Doppler spettrale.

A questa valutazione sequenziale anatomica e funzionale va aggiunta una valutazione delle pareti miocardiche ed un'analisi di ritmo e frequenza cardiaca. Nei casi in cui si rilevi la presenza di un'anomalia del ritmo cardiaco (bradicardia/tachicardia), è richiesta la valutazione dettagliata di contrazioni atriali e ventricolari mediante tecnica M-mode o Doppler spettrale.

La valutazione biometrica del cuore è facoltativa. La valutazione delle dimensioni delle varie strutture cardiache può essere affidata ad una valutazione soggettiva dell'operatore, il quale però può procedere alla loro misurazione in presenza di anomalie cardiache congenite al fine di seguire nel tempo la crescita delle strutture anatomiche cardiache durante il follow-up ecocardiografico. In letteratura internazionale sono pubblicate varie curve di riferimento, che sono anche state incluse nel software di misurazione di alcune tipologie di ecografi, prevalentemente di fascia medio-alta.

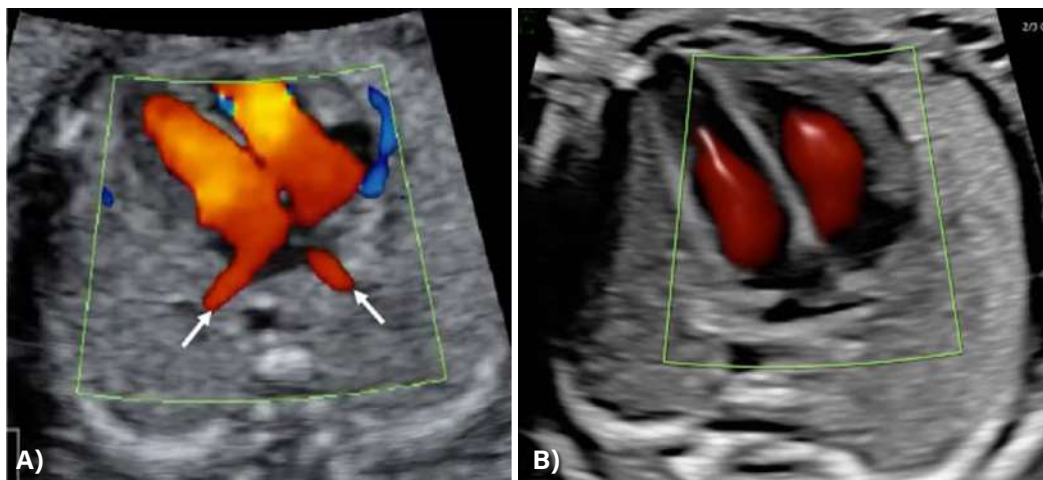


Figura 4: Scansione 4 camere con il Doppler colore. A) Identificazione dello sbocco di almeno una vena polmonare per lato (freccie) in atrio sinistro. B) Normale riempimento ventricolare e assenza di stenosi delle valvole atrioventricolari. L'assenza di insufficienza valvolare può essere dimostrata solo durante la sistole.

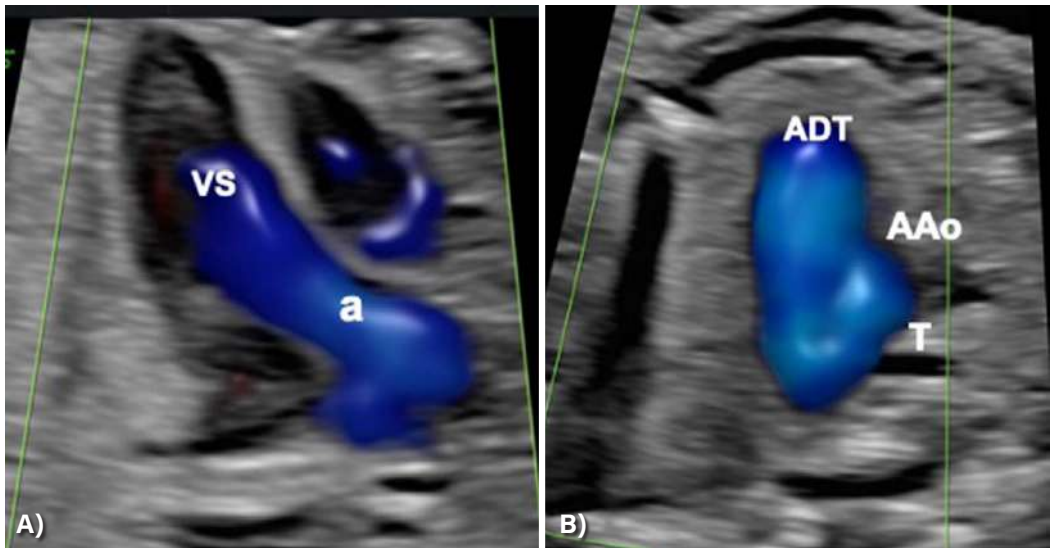


Figura 5: A) Scansione asse lungo di sinistra con il Doppler colore. Flusso normale, laminare, attraverso l'efflusso di sinistra (VS, ventricolo sinistro; a, aorta). B) Scansione dei "3 vasi e trachea" con il Doppler colore. Regolare flusso anterogrado e laminare a livello degli archi aortico (AAo) e duttale (ADT) (T, trachea).

In caso di riscontro di cardiopatie congenite, è indicato counselling multidisciplinare con la presenza del cardiologo pediatra ed eventuali altri specialisti (genetista, cardiocirurgo, neonatologo).

▶ MODALITÀ DI ESECUZIONE DELL'ECOGRAFIA GINECOLOGICA

È opportuno discutere con la persona assistita le finalità e le modalità di effettuazione dell'esame prima della procedura. Coloro i quali fossero interessati ad ulteriori approfondimenti vengono rinviati ai manuali specifici SIEOG.

L'utero deve essere esaminato in toto, visualizzando sia la cervice che il corpo uterino. Il corpo uterino va analizzato con adeguato ingrandimento mediante scansioni longitudinali da un angolo tubarico all'altro e mediante scansioni trasversali dal fondo uterino al canale cervicale. Deve essere analizzata la posizione dell'utero (normo-retroflessione e latero-deviazione). Si suggerisce di misurare i 3 diametri dell'utero: diametro longitudinale, diametro antero-posteriore e trasversale (a livello della sezione trasversale ottenuta a livello degli angoli tubarici).

Devono essere descritti i caratteri del miometrio riferiti ad un ideale pattern di omogeneità o di disomogeneità. Neoformazioni miometriali eventualmente presenti dovranno essere descritte per sede, caratteri e dimensioni considerando almeno il diametro medio o meglio massimo (Fig. 1).

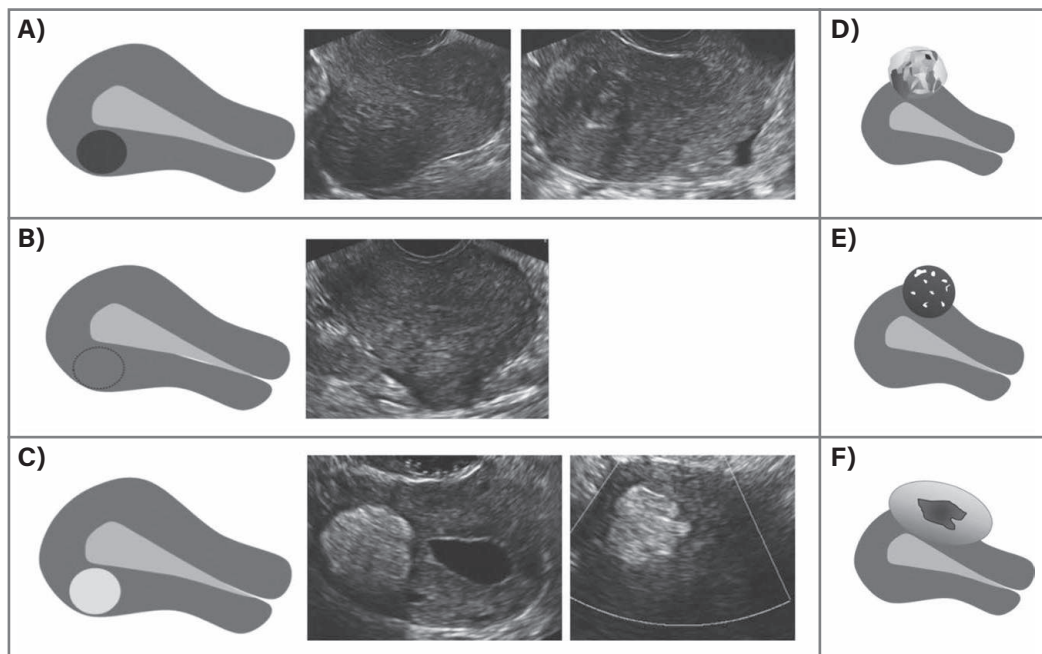


Figura 1: Disegni schematici e le immagini ecografiche illustrano differenti tipi di ecogenicità delle lesioni. L'ecogenicità delle lesioni può essere uniforme (ipoecogena - A, isoecogena - B o iperecogena - C) o non uniforme (con un'ecogenicità mista - D), aree ecogene (E) o aree cistiche (F).

L'endometrio va visualizzato su una sezione sagittale, possibilmente con un angolo di insonazione di circa 90° per l'ottimizzazione dell'immagine, con adeguato ingrandimento (utero occupante almeno il 75% dello schermo). Lo spessore endometriale deve essere rilevato su tale sezione, nel punto di maggiore spessore, misurando la distanza da un'interfaccia endo-miometriale all'altra (Figg. 2, 3).

In caso di presenza di falda fluida intracavitaria, lo spessore endometriale va misurato considerando la somma dei due singoli strati endometriali.

La non ottimale visualizzazione dell'endometrio va riportata nel referto ecografico. In età fertile i caratteri dell'endometrio dovranno essere riferiti alla fase del ciclo in cui viene eseguito l'esame. La presenza o la sospetta presenza di neoformazioni endocavitari dovrà essere riportata definendo di queste la sede, i caratteri e l'ecostruttura dell'endometrio e della zona giunzionale endometriale, qualora alterate vanno descritte ed eventualmente integrate con altre tecniche ecografiche in Centri di riferimento (power Doppler, mezzi di contrasto, ecografia tridimensionale, sonoisterografia, sonoalpingrafia).

In caso di sdoppiamenti della linea endometriale o di sospetti di anomalie uterine congenite l'esame va integrato con ecografia tridimensionale in Centri di riferimento.

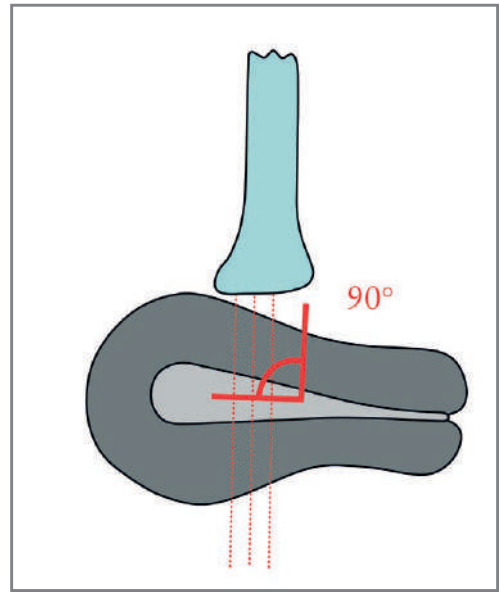


Figura 2: Valutazione ecografica dell'endometrio: l'angolo di insonazione ottimale tra endometrio e sonda ecografica dovrebbe essere di circa 90°.

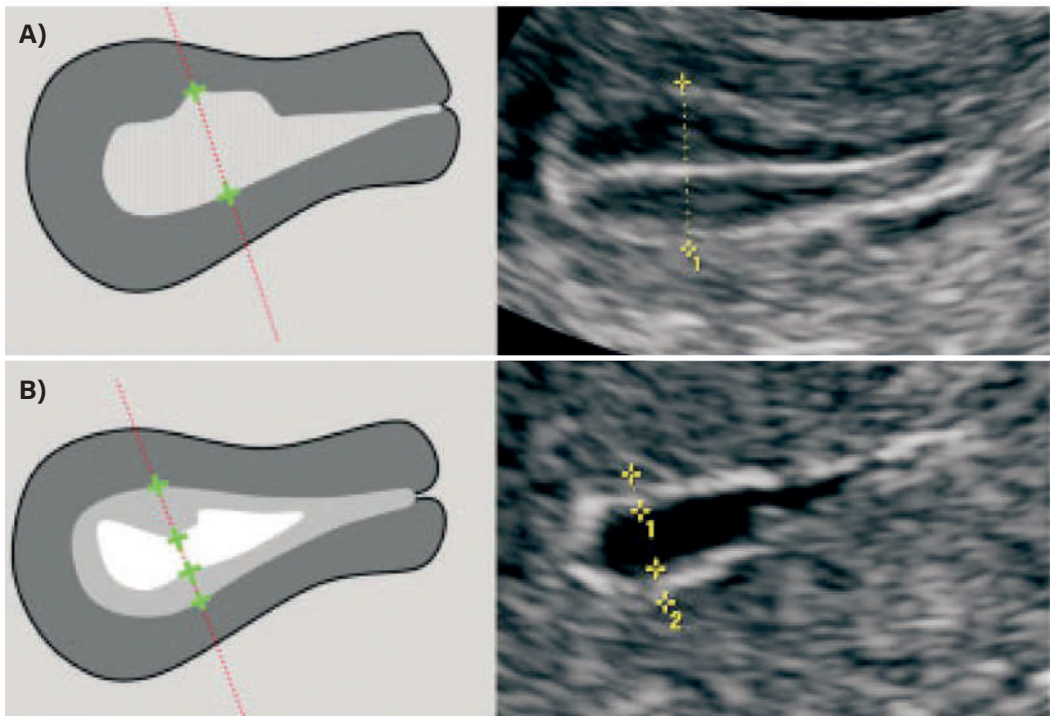


Figura 3: Misurazione dello spessore della rima endometriale in assenza (A) o in presenza (B) di fluido intracavitario.

La descrizione dei caratteri dell'ovaio deve comprendere la sede, la biometria (con tre diametri ortogonali) e l'ecostruttura. In età fertile particolare attenzione andrà posta nel rilevare la sincronicità attesa tra modificazioni dell'ovaio e modificazioni dell'endometrio, così come l'ecostruttura ovarica va correlata al quadro clinico in condizioni quali la post-menopausa, l'utilizzo di varie terapie endocrine/chemioterapiche, ecc.

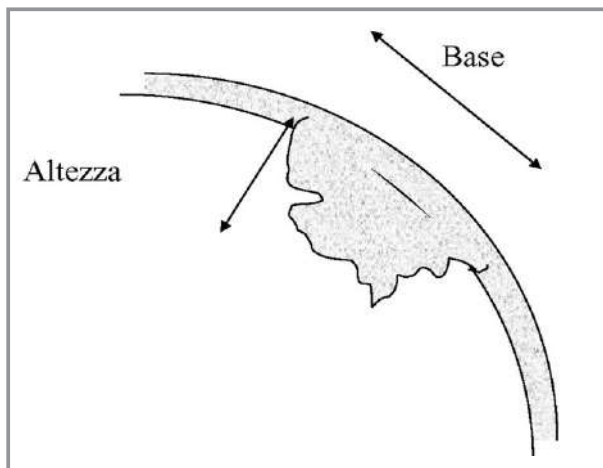


Figura 4

Eventuali neoformazioni annessiali dovranno essere descritte per sede, probabile pertinenza d'organo (ovariche, paraovariche, tubarica, ecc.), dimensioni e caratteri. La formazione va descritta riportando le caratteristiche dei seguenti parametri, descrivendo l'aspetto della massa (uniloculare, uniloculare-solido, multiloculare, multiloculare-solido, solido o inclassificabile):

- contenuto (anecogeno, ipoecogeno, a vetro smerigliato, emorragico, misto);
- presenza di tessuto solido (papille o componente solida non aggettante) (Fig. 4). o fluido (di cui descriverne i caratteri, ad es. anecogeno, fluido denso corpuscolato, ecc.);
- presenza e numero dei setti;
- irregolarità della parete interna ed esterna;
- presenza di vascolarizzazione al color/power Doppler con eventualmente il "color score";
- eventuali parametri aggiuntivi, quali mobilità, dolorabilità, coni d'ombra, presenza di versamento endoperitoneale (vedi terminologia IOTA).

La tuba non è di norma visualizzabile. In presenza di neoformazioni, raccolte liquide si dovrà tentare di definirne la pertinenza della lesione a questo organo descrivendone i caratteri ecografici tipici e, laddove possibile, i rapporti con l'ovaio omolaterale.

È raccomandabile che l'esame ginecologico endovaginale sia completato dall'esame dinamico degli organi pelvici per valutarne la mobilità e la dolorabilità alla pressione mediante sonda, eventualmente associata alla palpazione manuale sovrapubica. In particolare mobilità dell'utero rispetto alla vescica e posteriormente rispetto al peritoneo del Douglas, della ovaie bilateralmente.

La ecografia di una paziente con sospetta endometriosi pelvica andrebbe eseguita in Centri di riferimento o da operatori con specifica esperienza nel settore.

Si sottolinea che in quel contesto è fondamentale eseguire l'indagine utilizzando una metodologia sistematica e standardizzata (Fig. 5), che prevede una serie di passaggi:

- primo passaggio: valutazione di utero e ovaie (per verificare la presenza/assenza di adenomiosi ed endometriomi);
- secondo passaggio: ricerca di "soft markers" (mobilità, dolorabilità);
- terzo passaggio: valutazione dello scavo del Douglas, per verificare i clivaggi tra utero e vescica e utero e rettosigma ("sliding sign" anteriore e posteriore) (Fig. 6);
- quarto passaggio: ricerca di lesioni di endometriosi profonda del compartimento anteriore e posteriore della pelvi.

Primo passaggio	Valutazione di routine di utero ed annessi (+ segni ultrasonografici di adenomiosi/presenza o assenza di endometriomi)	
Secondo passaggio	Ricerca dei "soft markers" ultrasonografici (ad es. SST e mobilità ovarica)	Ultrasonografia
Terzo passaggio	Valutazione delle condizioni del POD (cavo del Douglas) tramite il segno dello "scivolamento" in tempo reale ("sliding sign")	Dinamica
Quarto passaggio	Ricerca dei noduli di DIE nel compartimento anteriore e posteriore	

Figura 5: I quattro passaggi ultrasonografici di base per la valutazione di pazienti con endometriosi profonda infiltrante (DIE) nota o sospetta. Si consiglia l'esecuzione di tutti e quattro i passaggi, non necessariamente nell'ordine indicato. Nota bene: la vescica dovrebbe contenere una quota minima di urina. Nell'ultrasonografia dinamica l'operatore valuta ecograficamente gli organi pelvici valutando, allo stesso tempo, la loro mobilità in real time. POD: Pouch of Douglas (cavo del Douglas). SST: Site Specific Tenderness (dolorabilità sito specifica).

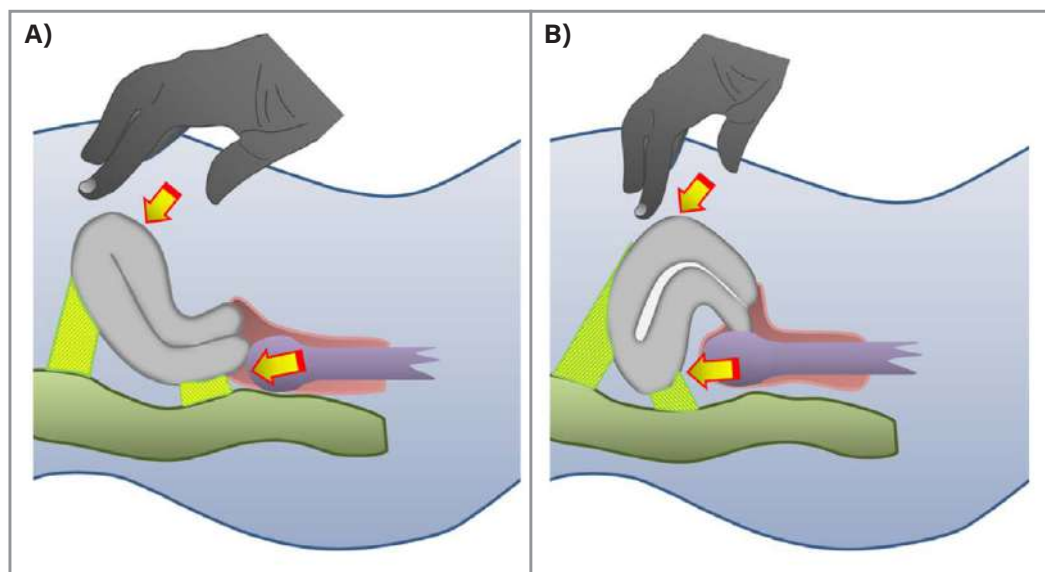


Figura 6: Illustrazioni schematiche che dimostrano come ottenere correttamente lo "sliding sign" in un utero antiverso (A) e retroverso (B).

È raccomandabile che l'esame ginecologico endovaginale qualora non conclusivo sia completato dall'esame transaddominale in caso:

- di masse voluminose pelviche;
- in presenza di ascite;
- ripetizioni di malattia pelviche in addome (neoplasie, endometriosi, fibromi);

o eseguito per via transrettale in caso:

- di pazienti virgo con patologia annessiale dubbia o sanguinamenti anomali;
- di sanguinamento in post-menopausa con atrofia senile/virgo;
- in adolescenti virgo con sospetta torsione annessiale o formazioni annessiali dubbie;
- in adolescenti virgo con sospetto di anomalie congenite, sanguinamenti anomali o dolori pelvici.

Manuale metodologico
Manuale metodologico
Manuale metodologico
Manuale metodologico
Manuale metodologico
Manuale metodologico
Manuale metodologico
Manuale metodologico
Manuale metodologico
Manuale metodologico
Manuale metodologico
Manuale metodologico
Manuale metodologico
Manuale metodologico
Manuale metodologico