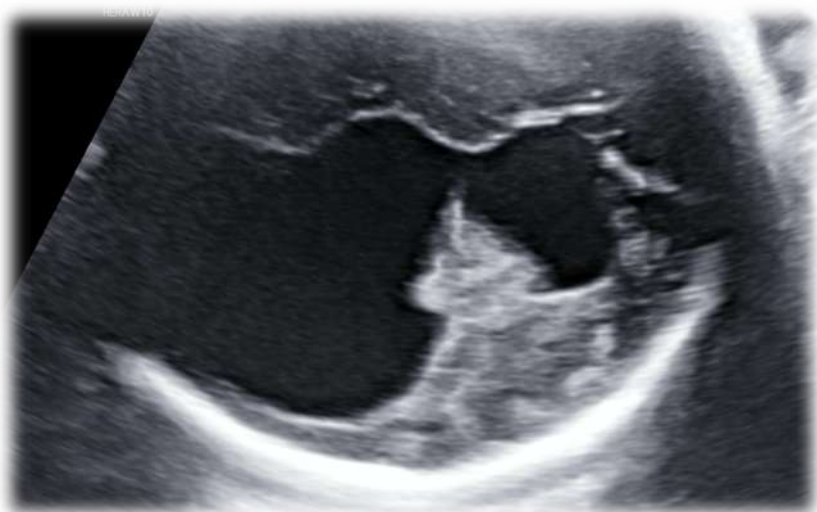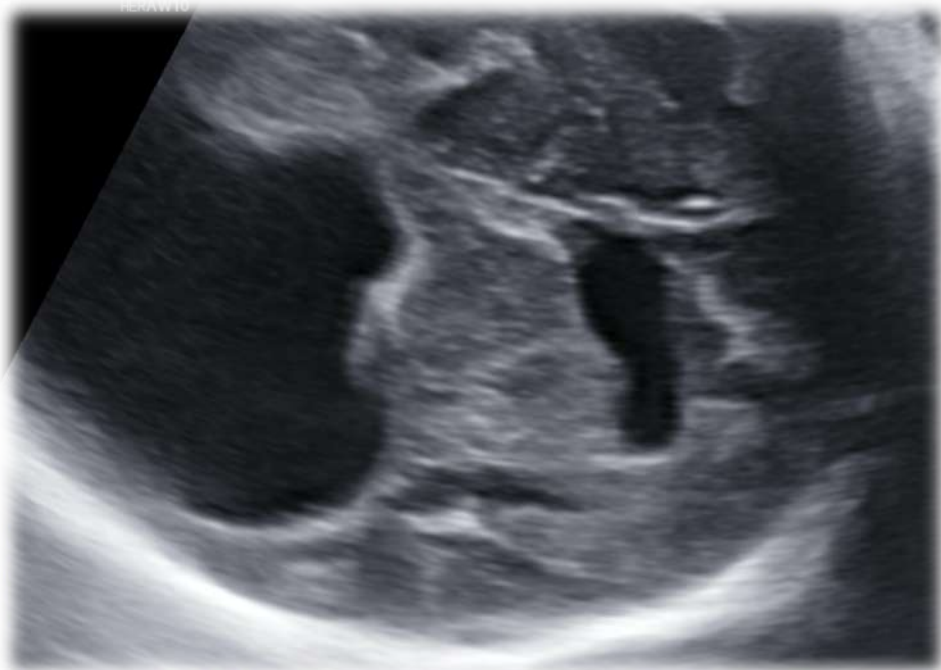


A cura di: dott. Gabriele Saccone

Università degli Studi di Napoli Federico II - gabriele.saccone.1990@gmail.com

Primigravida - 24 anni
Test combinato basso rischio
Screening del II trimestre nella norma
32 sett: sviluppo di idrocefalia monolaterale



Di cosa potrebbe trattarsi?

- ✓ Emorragia cerebrale
- ✓ Agenesia del corpo calloso
- ✓ Stenosi del canale di Monro
- ✓ Sindrome di Fowler