

Primigravida

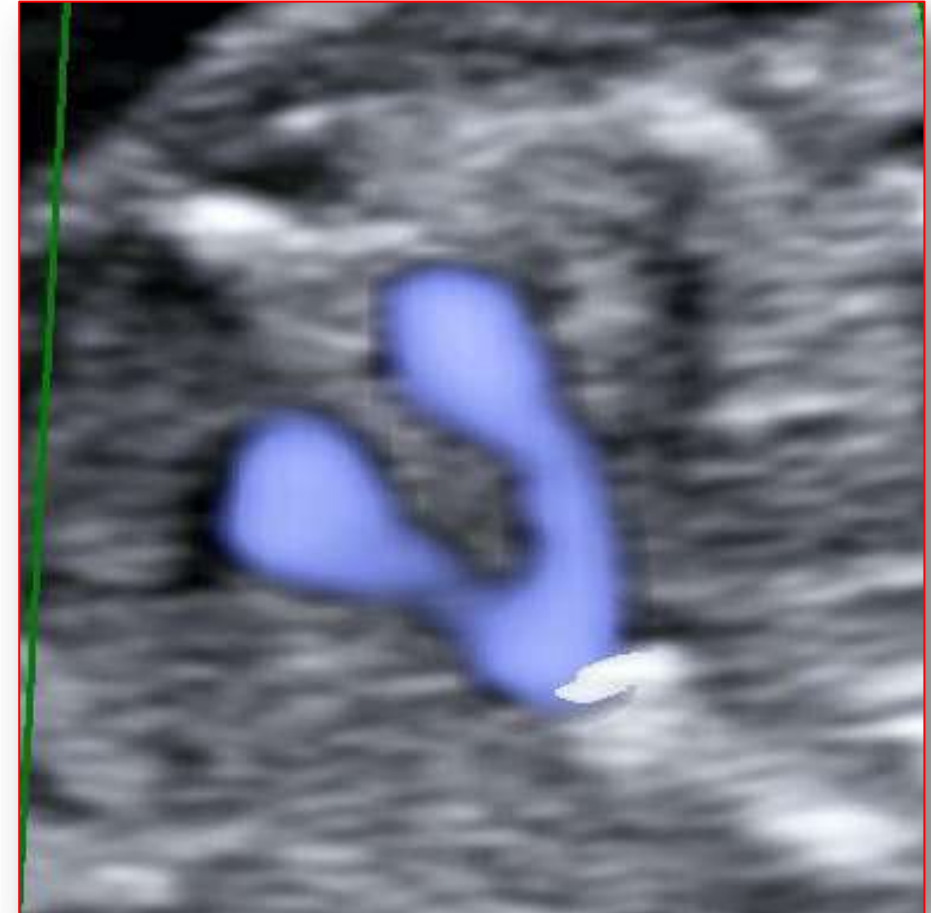
30 anni

16 settimana + 5 giorni

Test combinato basso rischio

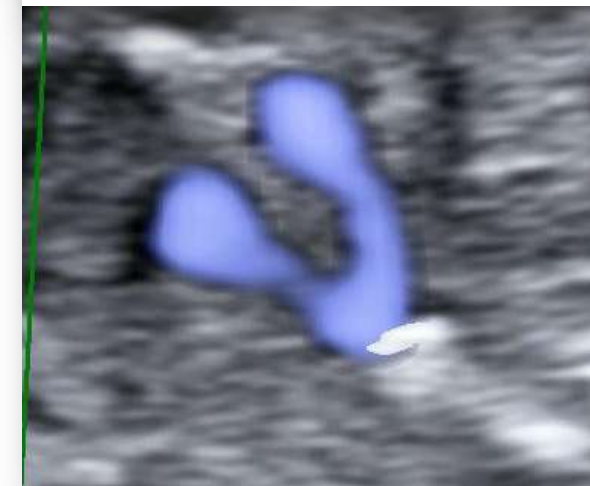
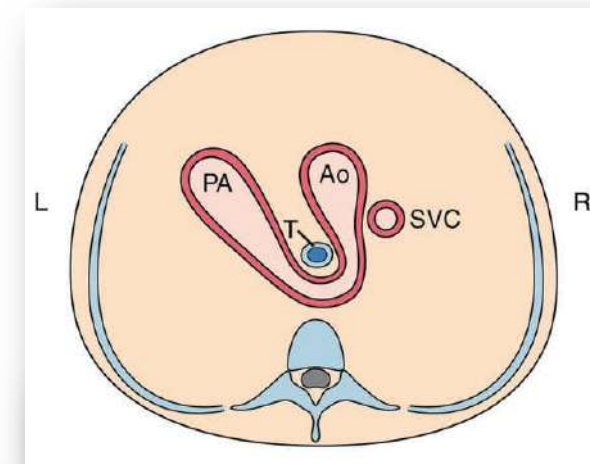
Di cosa si tratta ?

- 1. Ritorno venoso polmonare anomalo**
- 2. Arteria succlavia destra aberrante (ARSA)**
- 3. Arco aortico destro**
- 4. Doppio arco aortico**



Soluzione: 3. Arco aortico destro

- Anomalia congenita rara in cui l'arco aortico decorre a destra della trachea piuttosto che a sinistra come nel normale arco aortico sinistro.
- E' la conseguenza di un'anomala regressione del sistema degli archi primordiali nel corso dell'embriogenesi
- La prevalenza è di circa lo 0.1% nella popolazione di feti a basso rischio
- Può presentarsi come reperto isolato nel corso di una ecografia ostetrica di routine o essere associato a cardiopatie congenite o anomalie cromosomiche.
- In particolare è descritta l'associazione tra arco aortico destro e microdelezione del cromosoma 22 (22q11)
- Può formare un anello vascolare quando circonda la trachea e l'esofago, costituito dall'arco duttale sinistro e l'arteria succlavia sinistra aberrante

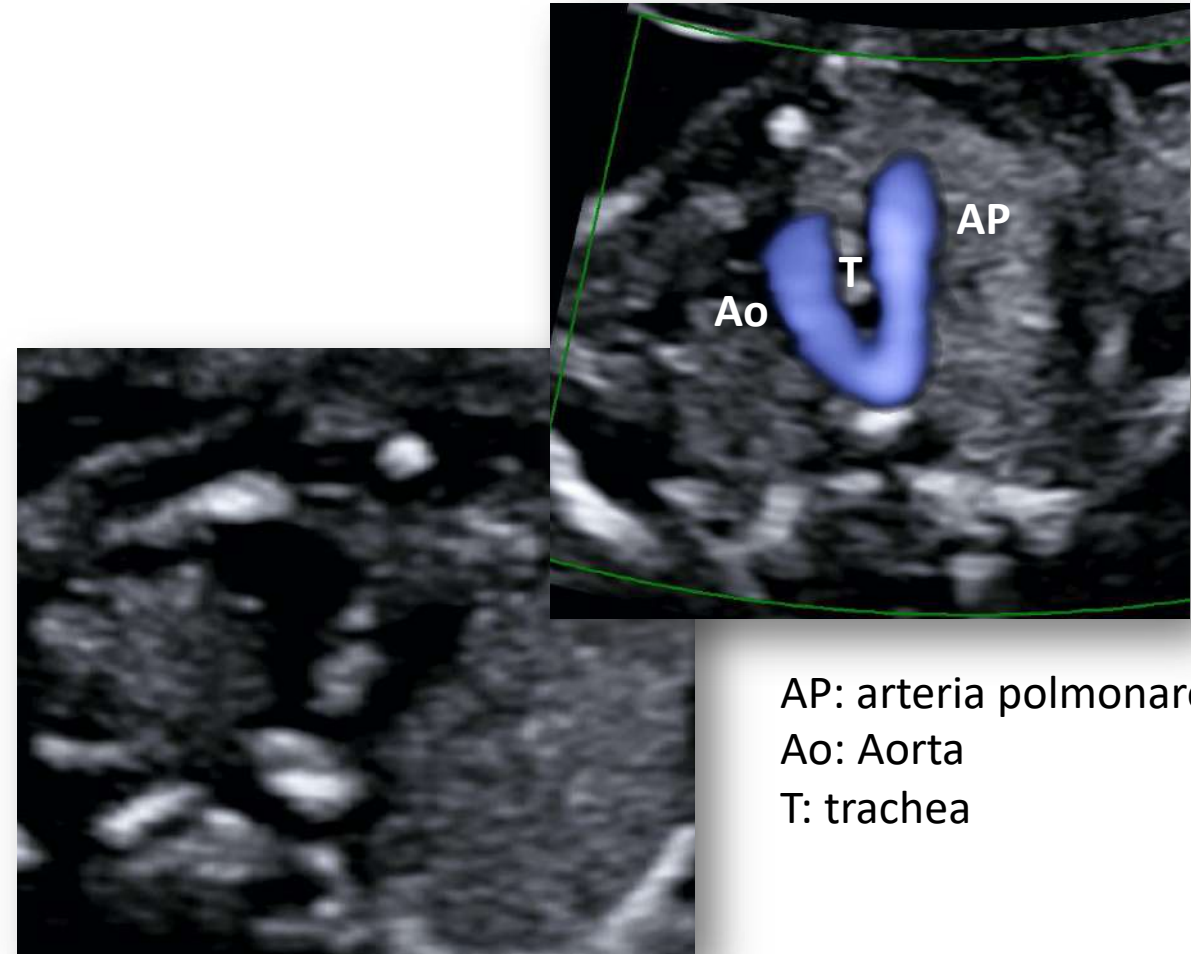


Soluzione: ARCO AORTICO DESTRO

Diagnosi ecografica:

- non si osserva la V nella scansione 3VT
- si osserva una "U" dove:
 - la branca sinistra è rappresentata dall'arteria polmonare;
 - la branca destra è rappresentata dall'arco aortico che si trova a destra della trachea;
 - la trachea si reperta nella parte interna della U.

La congiunzione delle due branche della U è un vaso anomalo rappresentato dall'arteria succlavia sinistra aberrante che, decorrendo dietro la trachea e l'esofago, va a formare un ring vascolare retrotracheale.



AP: arteria polmonare
Ao: Aorta
T: trachea

Soluzione: ARCO AORTICO DESTRO

Ecografia di II livello: si conferma arco aortico destro apparentemente isolato, non anomalie a carico degli altri distretti fetali.

Ecocardio fetale: non evidenza di anomalie cardiovascolari significative nelle attuali condizioni ecografiche ed età gestazionale

Amniocentesi : cariotipo femminile normale ; cgh-array negativo

Esito: Decorso fisiologico della gravidanza

