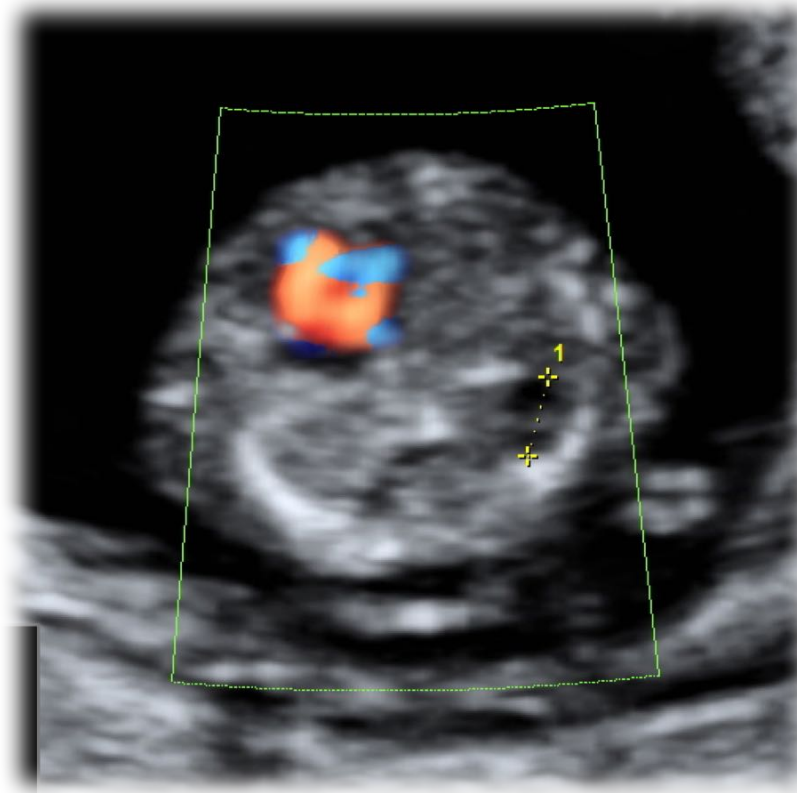
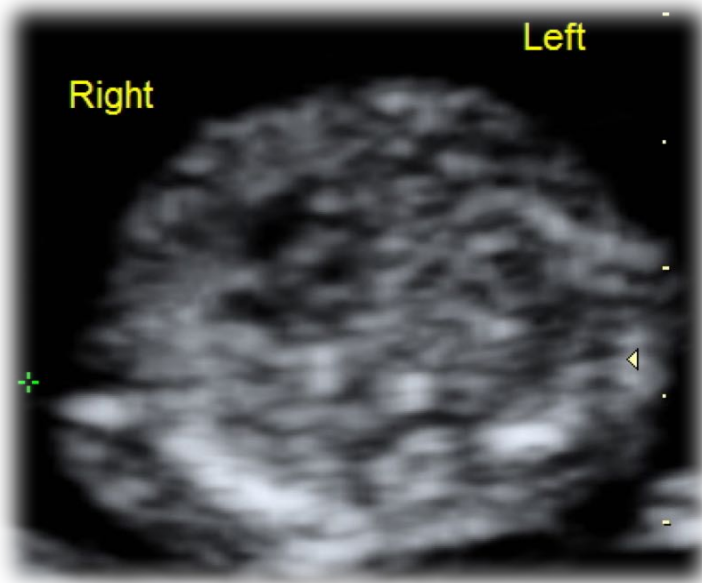


A cura di: *Laura Sarno, MD, PhD* AOU Federico II di Napoli
DAI Materno-Infantile Direttore: Prof. F. Zullo

Primigravida, 32 anni

Screening del I trimestre, 13 settimane: scansione trasversale del torace



Di cosa si tratta?

1. Situs inversus
2. Ernia diaframmatica
3. Destrocardia
4. Malformazione adenomatoide cistica del polmone