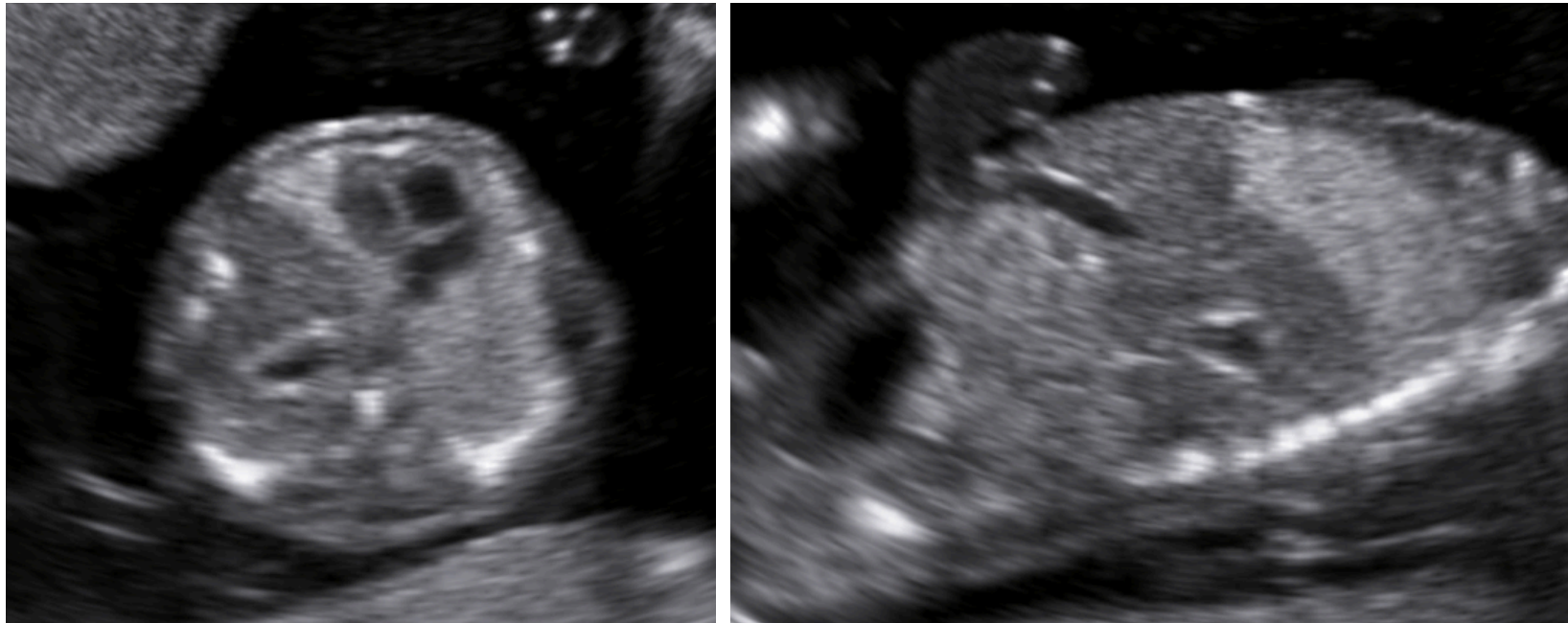


A cura di: Maddalena Morlando e Antonio Schiattarella
Università degli Studi della Campania "Vanvitelli", Ostetricia e Ginecologia
Direttore: Prof. Nicola Colacurci

- *Il gravida (1 para), 36 anni.*
- *Ecografia del I trimestre (13w): riscontro dell'anomalia rappresentata nelle immagini (feto cefalico).*
- *Cariotipo: non effettuato per scelta materna.*



Di cosa si tratta?

1. *Isomerismo sinistro*
2. *Malattia adenomatoide cistica*
3. *Sequestro polmonare*
4. *Ernia diaframmatica sinistra*