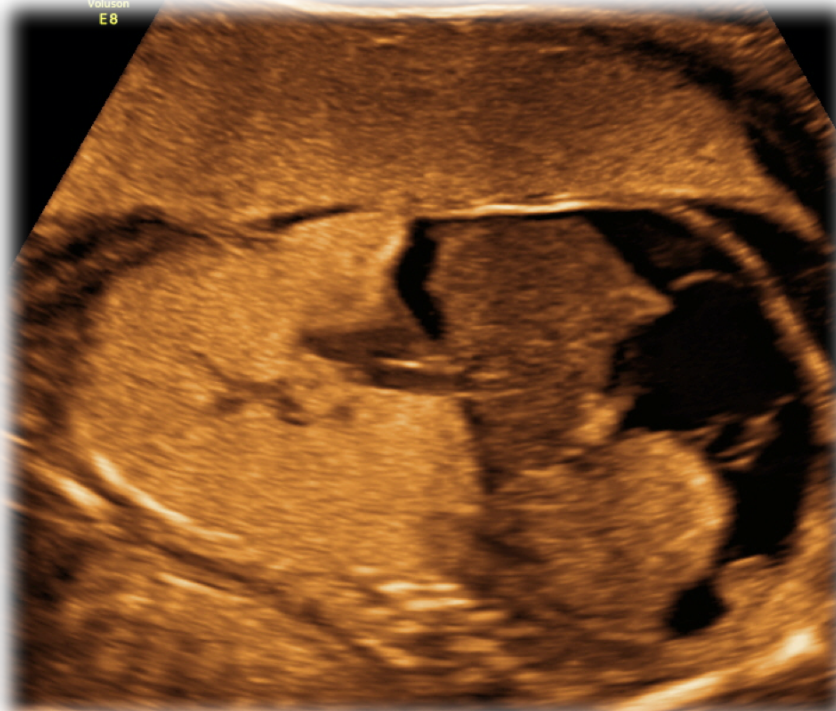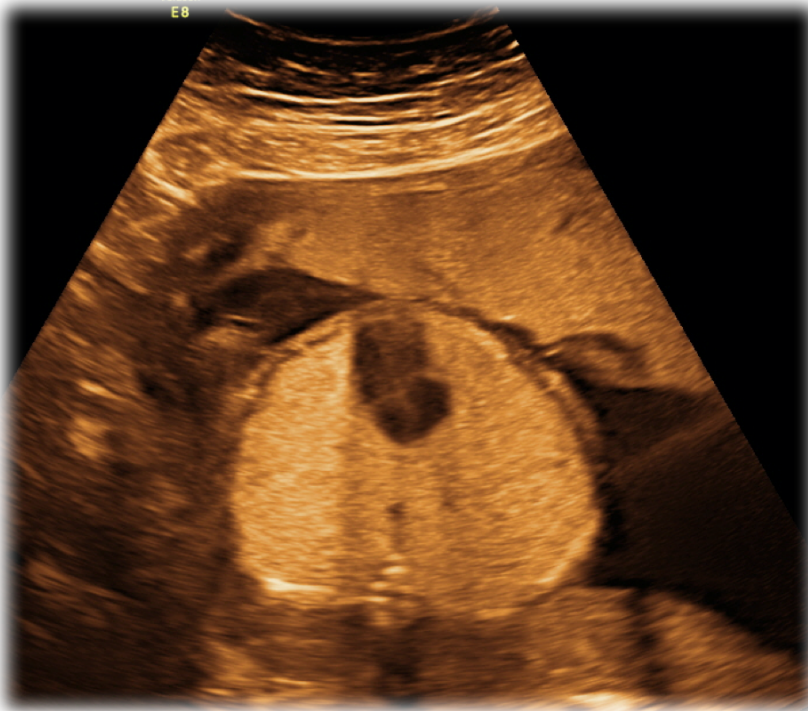


- Primigravida, 23 anni, gravidanza spontanea
- Test combinato negativo
- Ecografia morfologica: riferita per iperecogenicità del parenchima polmonare e ascite



## Di cosa si tratta?

1. **CCAM tipo III**
2. **CHAOS syndrome**
3. **Ernia diaframmatica**
4. **Sequestro polmonare**