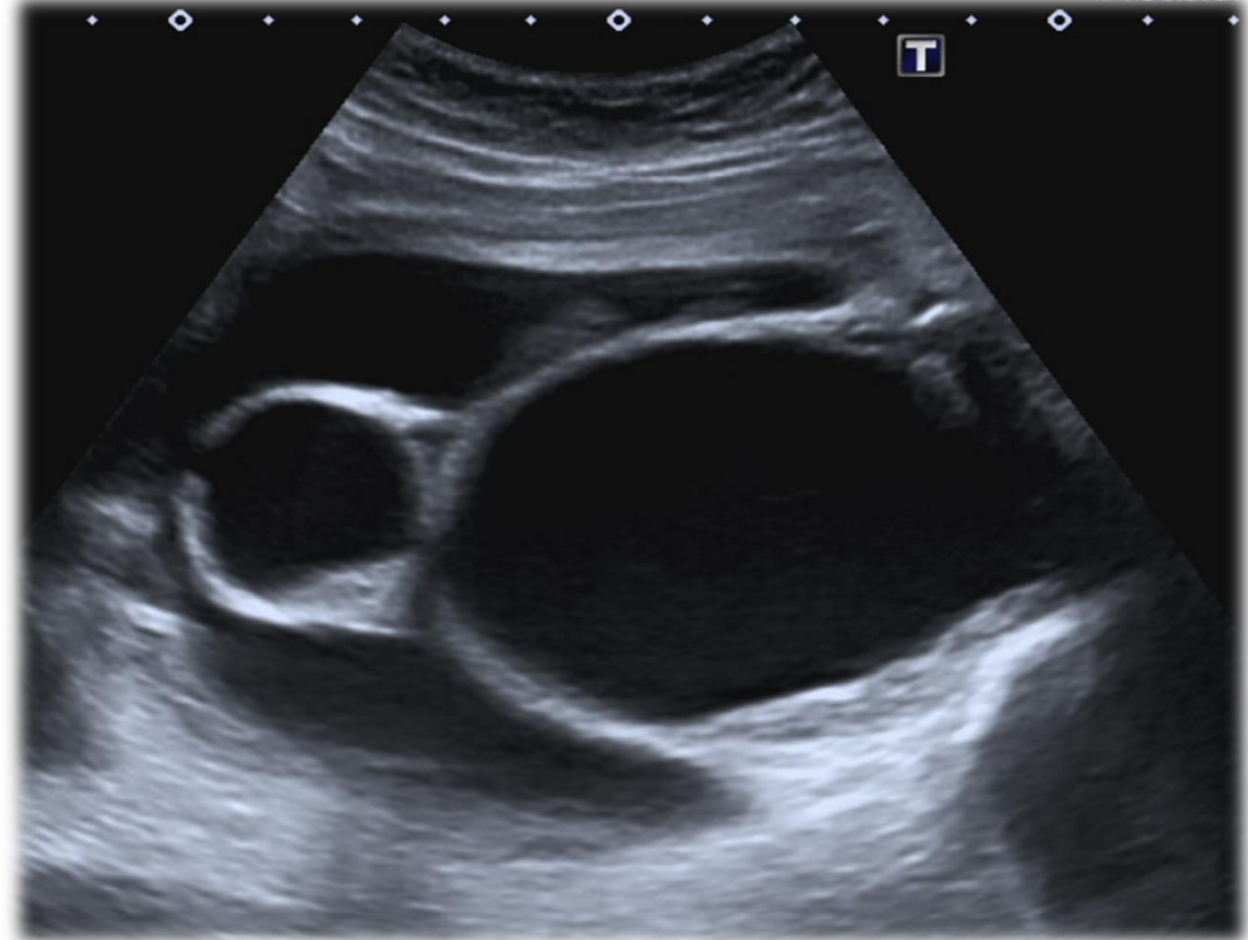

- *I gravida alla 32^a settimana di gestazione*
- *Ecografia di screening del I e II trimestre regolare (non eseguito cariotipo fetale)*
- *Inviata per ecografia di II livello in seguito alla comparsa di ascite fetale.*

A fianco un'immagine della pelvi fetale

Di cosa si tratta?

1. Vavola uretrale
2. Idrometrocolpo
3. Urinoma
4. Cisti dell'uraco

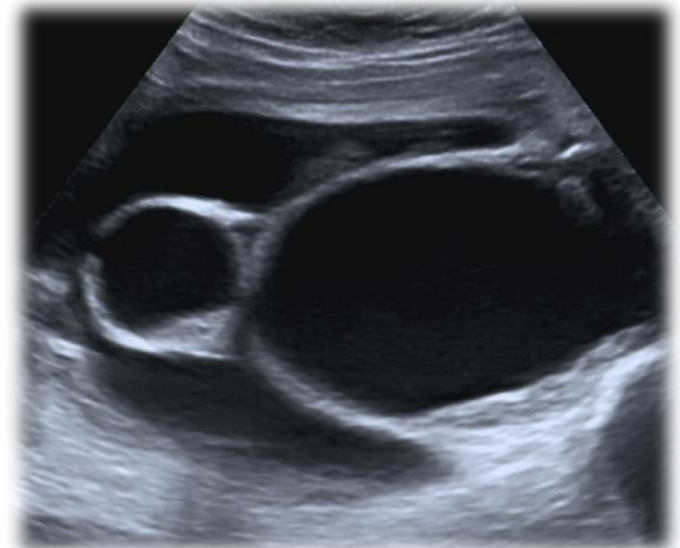

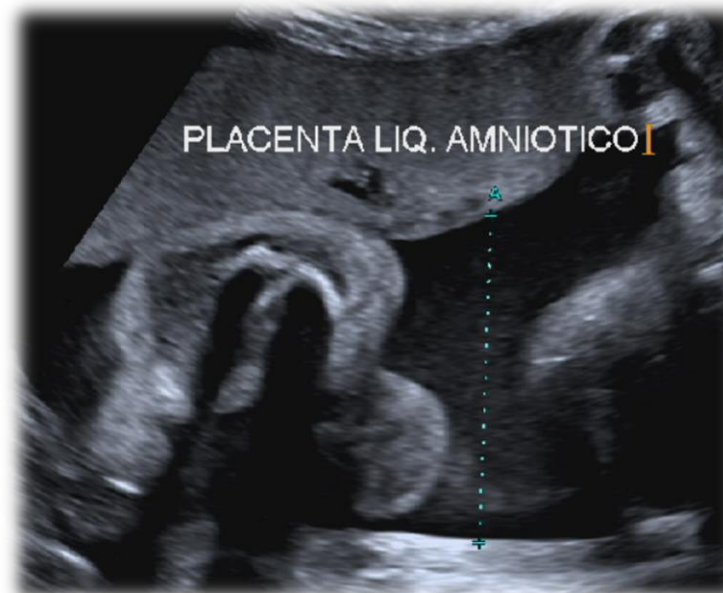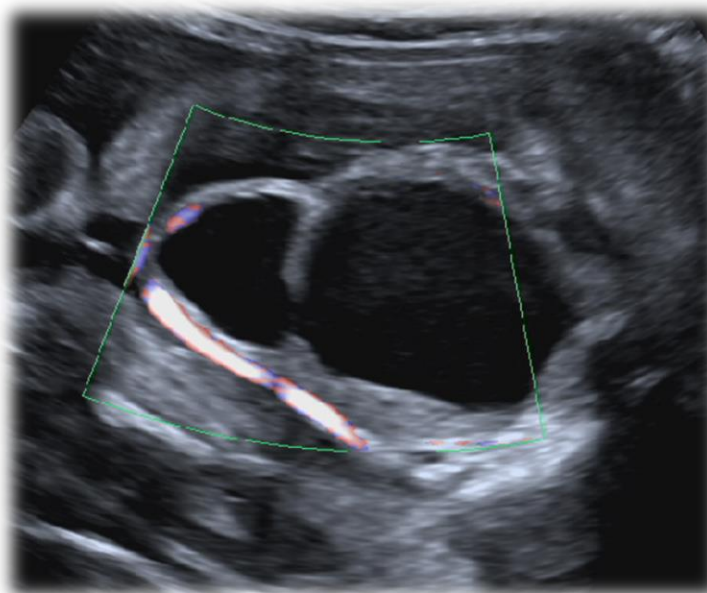
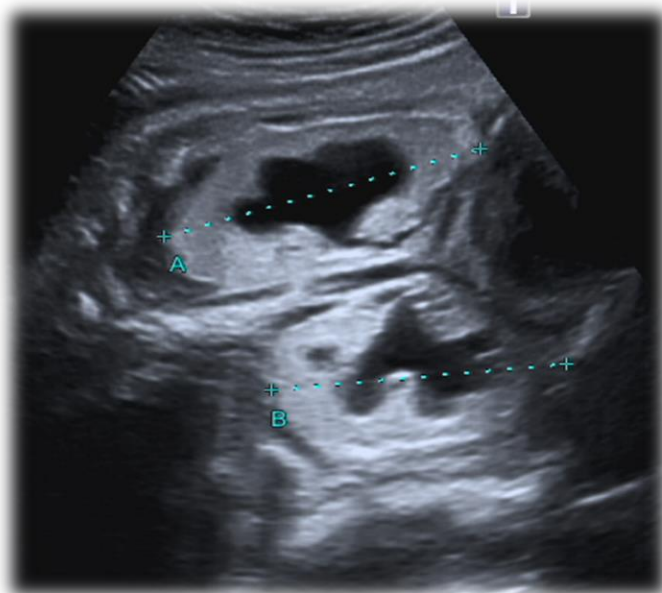
IDROMETROCOLPO

- *Raccolta liquida con dilatazione di utero e vagina, secondaria ad ostruzione congenita della vagina, spesso per disembrionogenesi del seno urogenitale.*
- *Diagnosi ecografica: raccolta a contenuto ipo/anecogeno, corpuscolato, a livello della pelvi fetale, tra vescica e rachide (vescica identificata dalle aa. perivescicali, slide successiva).*
- *Può associarsi ad altri segni ecografici e far parte di sindromi malformative (sindrome di Mc Kusick -Kaufman, la sindrome di Bardet Biedl e la sindrome di Ellis Van Creveld.*
- *Nel caso presentato: Ascite + pielocalicectasia bilaterale (pelvi di 12 e 10 mm) + polidattilia post-assiale bilaterale degli arti superiori.*

Di cosa si tratta?

1. Vavola uretrale
- 2. Idrometrocolpo**
3. Urinoma
4. Cisti dell'uraco





Diagnosi di esclusione per:

- Valvola Uretrale: solitamente anidramnios (qui liquido presente) + dilatazione ed iperecogenicità severa del parenchima renale (qui lievi)
- Urinoma: localizzazione di raccolta anecogena più vicina al rene
- Cisti dell'uraco: formazione cistica a livello della parete addominale, antero-superiore alla vescica (qui posteriore alla vescica)