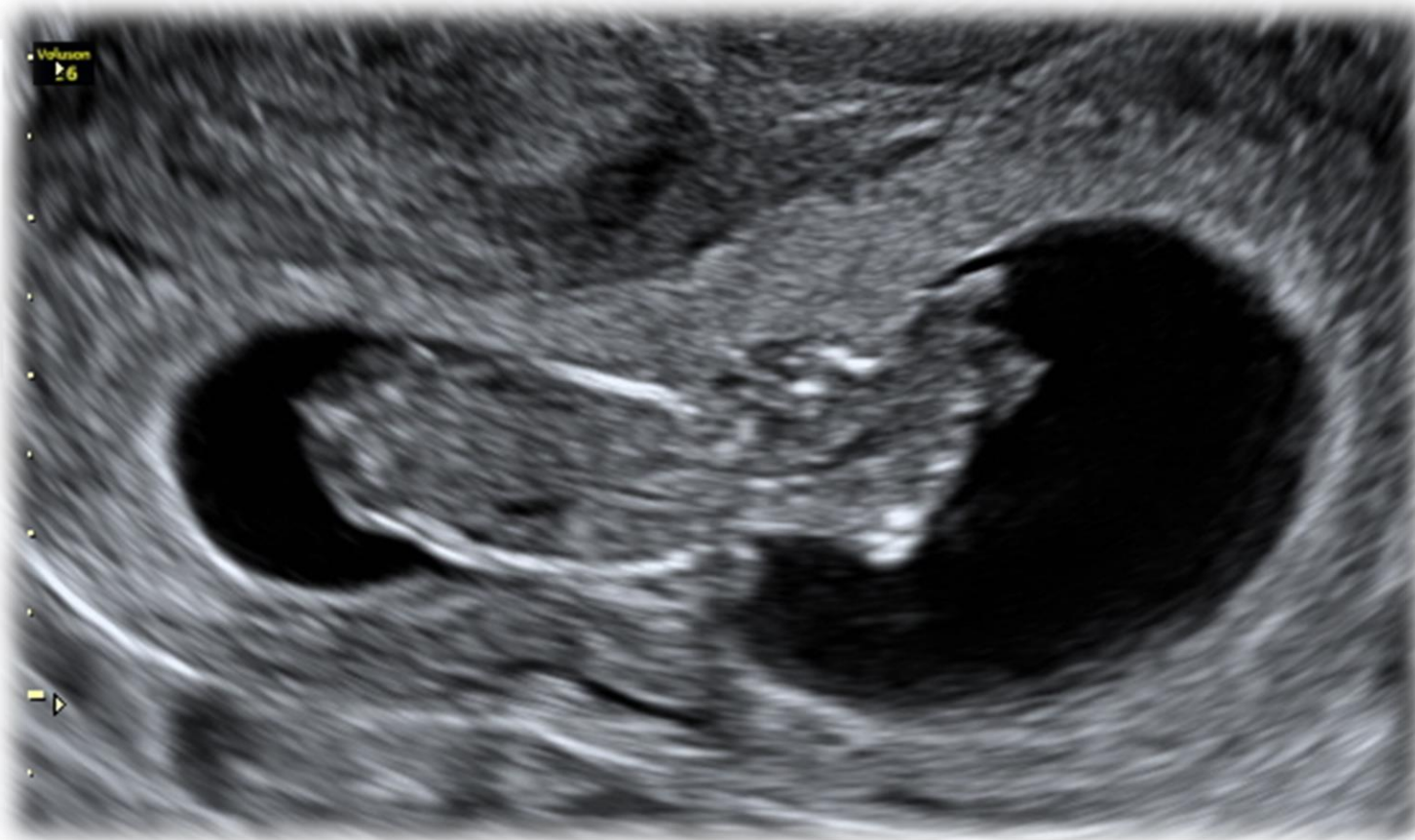

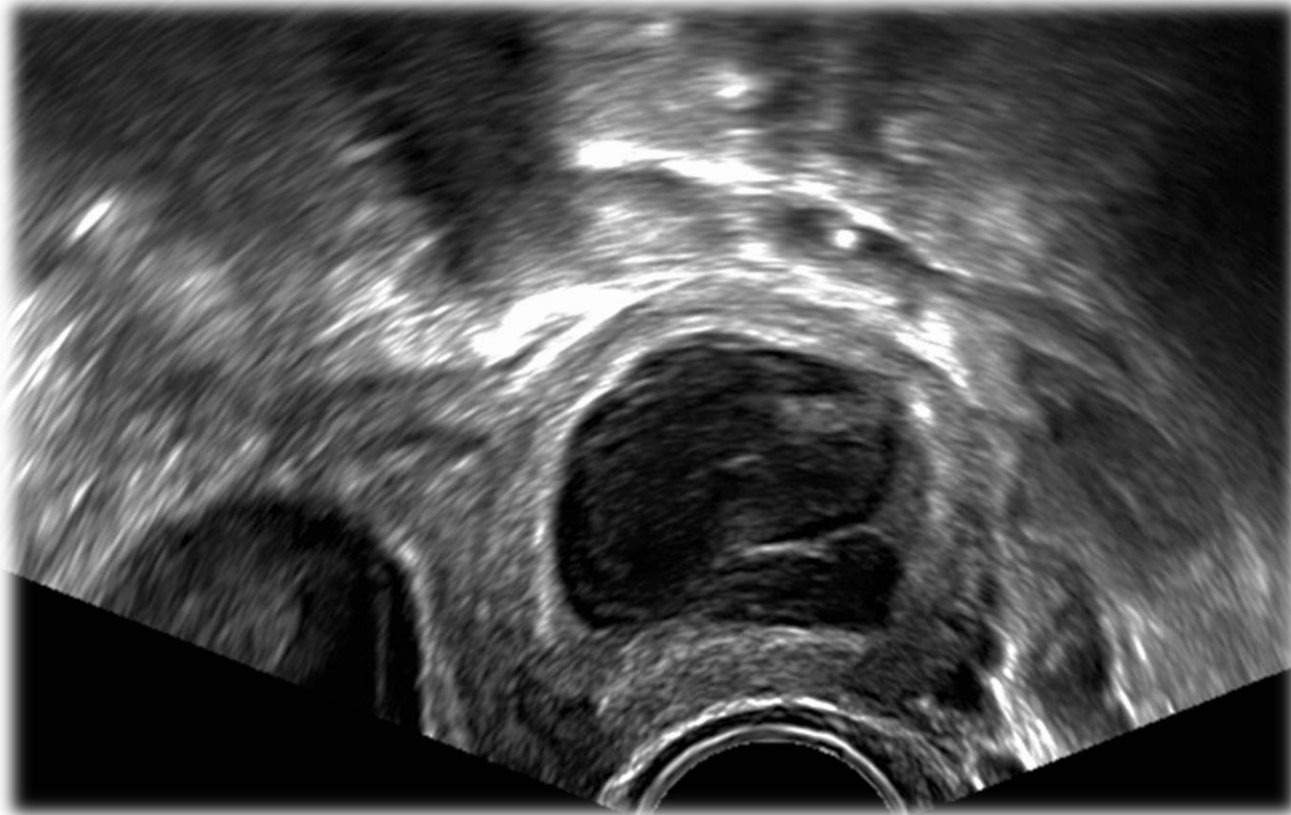
Dott.ssa Carolina Scala MD



Di cosa si tratta?

1. Body stalk anomaly
2. Encefalocele occipitale
3. Acrania exencefalia
4. Oloprosencefalia

Primigravida, 24 anni, asintomatica, giunta alla nostra attenzione nel primo trimestre di gravidanza per “formazione parauterina” non meglio specificata



Di cosa si tratta?

- 1. Corpo luteo emorragico**
- 2. Idrosalpinge**
- 3. Cisti endometriosa decidualizzata**
- 4. Corno uterino**