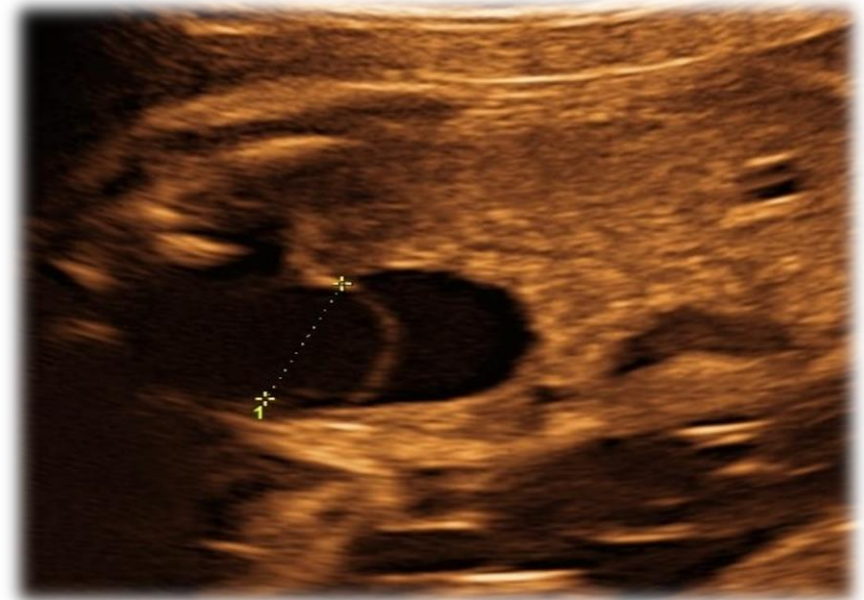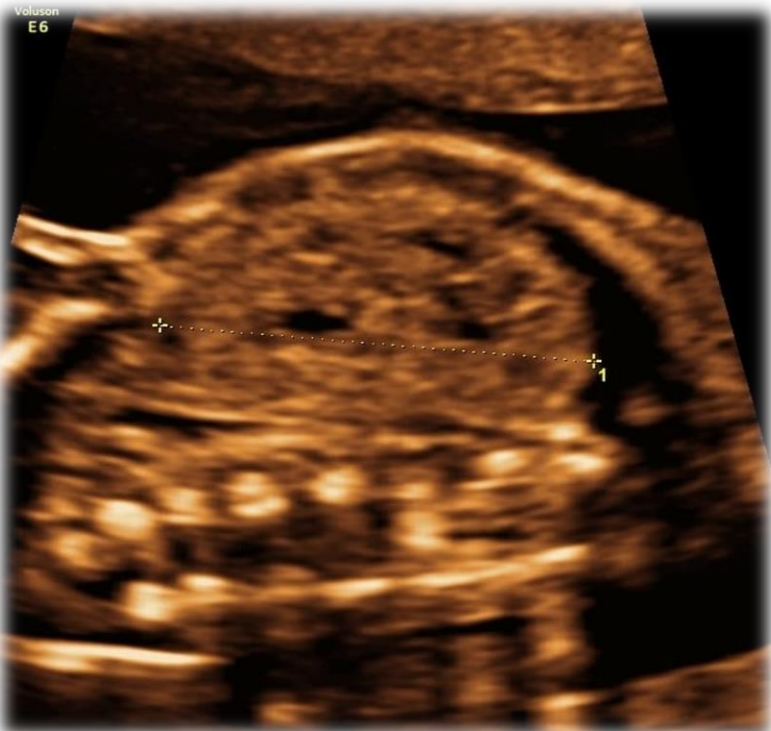


I gravida, 30 anni. Test di screening del I trimestre: basso rischio
Screening ecografico del II trimestre (in basso) e controllo a 5 settimane (a destra)



Di cosa si tratta?

1. Megauretere
2. Doppio distretto renale + ureterocele
3. Rene multicistico
4. Uretere ectopico

Doppio distretto renale + ureterocele

Sospetto allo screening del II trimestre per **immagine di doppia pelvi** su rene di dimensioni aumentate + doppio compartimento a livello vescicale, suggestivo per **ureterocele**. Conferma al controllo a 26 settimane

Doppio distretto renale:

- doppia pelvi + doppio uretere per unità renale
- mono o bilaterale
- malformazione congenita comune, 0,8% della popolazione generale
- trasmissione autosomica dominante (penetranza incompleta)
- Diagnosi Differenziale: ureteri in sede ectopica

