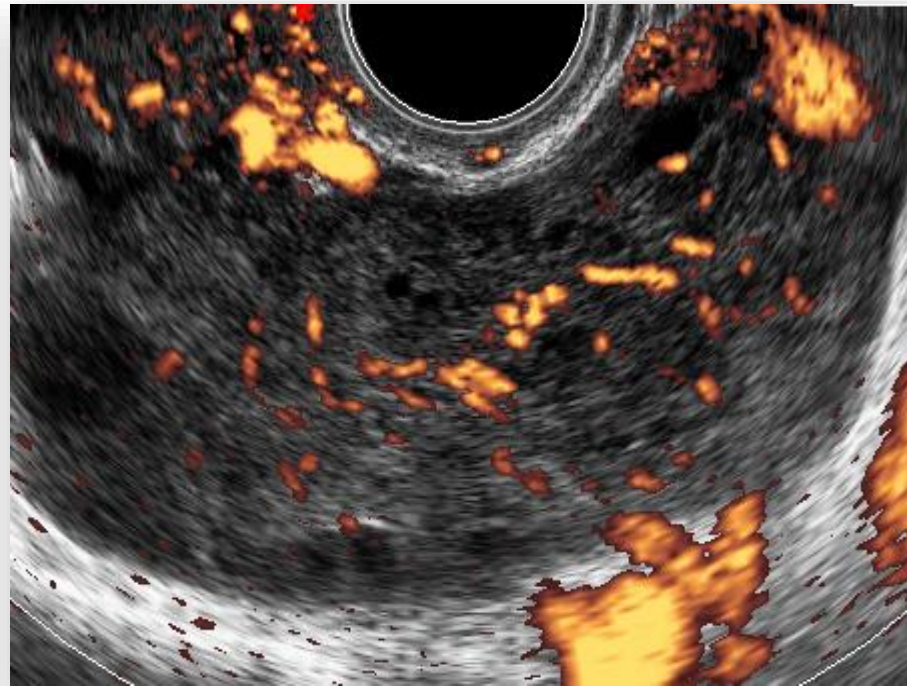
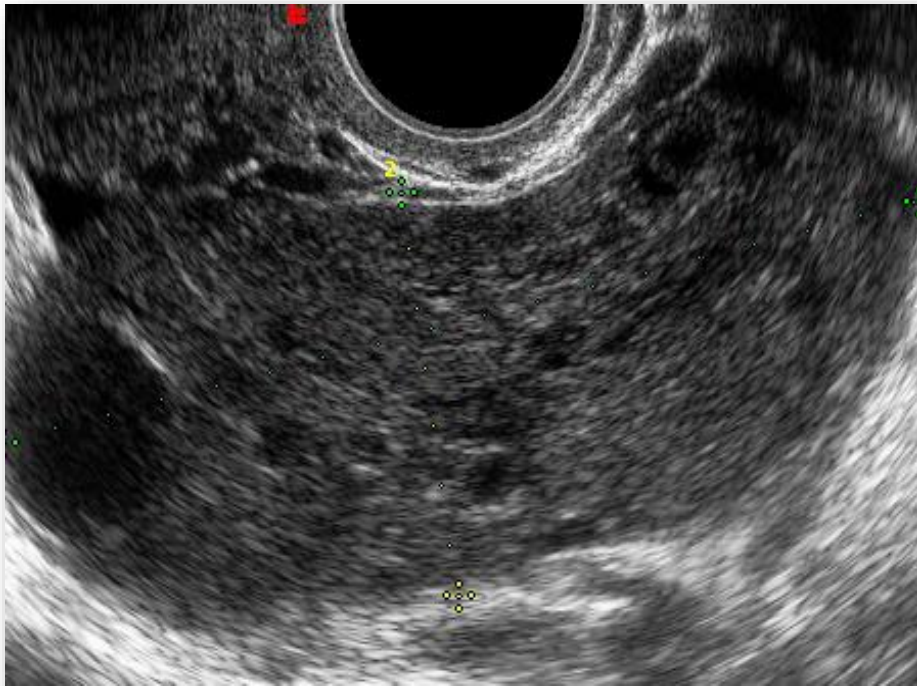


27 anni, dolore pelvico addominale, nausea

Ecografia transvaginale: dolore alla pressione mirata della sonda in sede annessiale sinistra



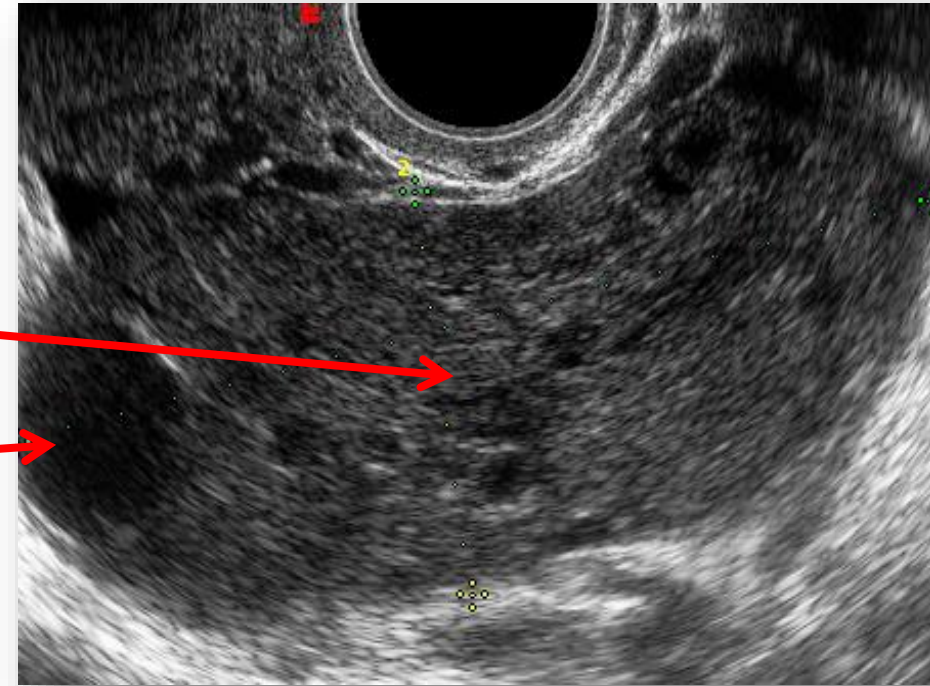
Di cosa si tratta?

1. Flogosi annessiale
2. Struma ovarii
3. Torsione ovarica
4. Fibro(teco)ma ovarico

SEDE ANNESSIALE SINISTRA

TORSIONE OVARICA

- *Incremento volumetrico dell'ovaio*, che appare come una massa solida o prevalentemente solida
- *Edema del parenchima ovarico*, che appare sfumato ad ecostruttura ipoecogena rispetto all'ovaio normale
- «*STRING OF PEARLS*»: follicoli ovarici dislocati perifericamente a causa dell'edema
- Alcune volte versamento pelvico e localizzazione anomala dell'ovaio



TORSIONE OVARICA-ALTERAZIONI FLUSSIMETRICHE

- Nel 40-60% dei casi di torsione la vascolarizzazione dell'ovaio è completamente assente
- «WHIRLPOOL SIGN», visualizzazione al Doppler del peduncolo vascolare torto
- Nella fase di spontanea detorsione si può verificare un'iperafflusso a carico dell'ovaio ischemico

