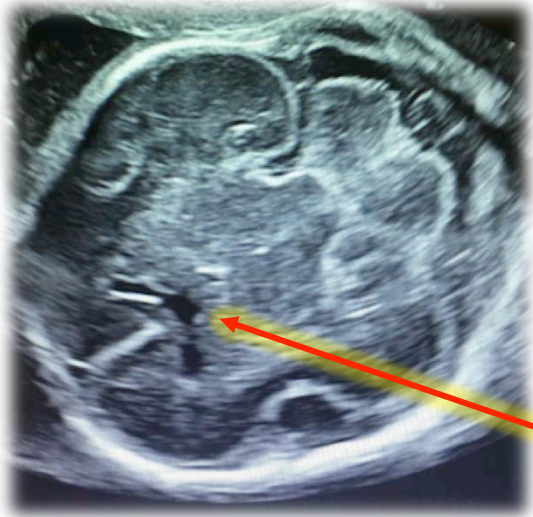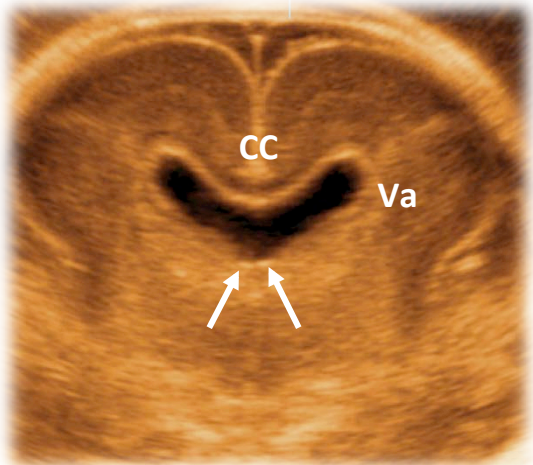




Si tratta di un caso di **agenesia del setto pellucido**.

Un primo segno, in scansione assiale transventricolare, è l'assenza o aspetto anomalo del cavo del setto pellucido, che deve riempire lo spazio tra i corni frontali.

Nella prima scansione (assiale transcerebellare) non si riesce a visualizzare questa struttura con certezza.



In questi casi è importante studiare il complesso anteriore in una scansione aggiuntiva (coronale transcaudata) dove si nota:

- Assenza dei setti pellucidi (SP)
- Comunicazione tra i corni ventricolari anteriori (Va) ed uno spazio centrale
- Presenza del corpo calloso (CC)
- Impronta dei fornici (frecce)

Di cosa si tratta?

1. **Agenesia del setto pellucido**
2. Agenesia del corpo calloso
3. Oloprosencefalia
4. Schizencefalia

